



**Deutsche Gesellschaft für Gynäkologie und Geburtshilfe e.V.**

Leitlinien, Empfehlungen, Stellungnahmen  
Stand August 2010

- 1 Allgemeine Gynäkologie und gynäkologische Onkologie
- 1.3 Urogynäkologie
- 1.3.2 Descensus genitalis der Frau – Diagnostik und Therapie

---

*Deutsche Gesellschaft für Gynäkologie und Geburtshilfe (DGGG), Arbeitsgemeinschaft Urogynäkologie und Plastische Beckenbodenrekonstruktion (AGUB), Deutsche Gesellschaft für Urologie (DGU), Arbeitsgemeinschaft Urogynäkologie und rekonstruktive Beckenbodenchirurgie (AUB, Österreich), Österreichische Gesellschaft für Urologie, Arbeitsgemeinschaft Urogynäkologie (AUG, Schweiz)*

**Descensus genitalis der Frau – Diagnostik und Therapie**

AWMF 015/006 (S1 + IDA)

**Inhalt**

- A Präambel
- B Methoden
- 1 Definition
- 2 Diagnostik
- 2.1 Anamnese
- 2.2 Klinische Untersuchung
- 2.3 Bildgebende Verfahren
- 2.3.1 Sonographie
- 2.3.2 Röntgen
- 2.3.3 Kernspin
- 2.4 Funktionsdiagnostik
- 2.5 Endoskopie
- 3 Therapie
- 3.1 Konservative Therapie
- 3.2 Operative Therapie des vorderen Kompartiments
- 3.3 Operative Therapie des hinteren Kompartiments
- 3.4 Operative Therapie des mittleren Kompartiments
- 3.5 Mesh-Komplikationen
- 3.6 Generelle Empfehlungen
- 3.7 Operatives Vorgehen bei Deszensus und Belastungsinkontinenz
- 4 Literatur
- 5 Anhang

Wird neu überarbeitet @DGGG 2013

## Präambel

Die Empfehlungen zur Diagnostik beruhen auf einem Konsensusverfahren nach entsprechender Literaturbetrachtung und unter Berücksichtigung von Erfahrungen aus Deutschland, Österreich und der Schweiz. Die Empfehlungen für die Therapie basieren auf einer umfassenden und aktuellen Literaturdurchsicht und sind mit entsprechenden Evidenz- und Empfehlungsgraden versehen.

Diese Leitlinie entbindet natürlich nicht vom Studium aktueller Literatur. Innerhalb der nächsten drei Jahre wird die Literaturrecherche und -evaluation fortgeführt und eine aktualisierte Leitlinie in drei Jahren herausgegeben. Falls wichtige Erkenntnisse bekannt werden, die den hier gegebenen Empfehlungen widersprechen, wird vor diesem Zeitpunkt die Leitlinie neu erstellt.

## Methoden

- Umfassende Literatursuche in Medline und im Cochrane-Register, in Referenzlisten und in den Abstracts der Annual Meetings der International Continence Society (ICS) und der International Urogynecological Association (IUGA) ab 2004 mit Podiumspräsentation, die in den Zeitschriften „Neurourology and Urodynamics“ und „International Journal of Urogynecology“ publiziert wurden, zur konservativen und operativen Deszensustherapie
- Einschlusskriterien: Originalarbeiten ab 1998; Nachkontrollzeitraum von mindestens 12 Monaten für die Beurteilung der Erfolgsraten, für die Beschreibung von perioperativen Komplikationen keine Limitierung. Es gab keine Sprachbeschränkung.
- Definition für den anatomischen Erfolg einer Operation: Deszensus von maximal Stadium 1 entsprechend der ICS-Prolaps-Quantifizierung (27). Ein Stadium-2-Rezidiv gilt als anatomisches Versagen. Ein annäherndes Äquivalent ist der Baden-Walker-Grad 1, d.h. „prolapse half way to the hymen“ (9).

## 1 Definition

Als Descensus genitalis wird das Tiefertreten der Scheide und des Uterus bezeichnet. Das Tiefertreten bis zum Hymenalsaum wird im deutschsprachigen Raum allgemein als Deszensus, ein Tiefertreten über den Hymenalsaum hinaus als Prolaps definiert. In der englischsprachigen Literatur wird dagegen jeglicher Deszensus als „prolapse“ bezeichnet.

## 2 Diagnostik

### 2.1 Anamnese

- Qualifizierung (Erfassung) der Symptome
  - Art und Dauer der Symptome: Fremdkörpergefühl, Ziehen im Unterleib, unvollständige Blasen/Darmentleerung,
  - Harninkontinenz,
- bisherige Therapien,

- Geburten,
- frühere chirurgische Eingriffe, insbesondere im kleinen Becken,
- soziales Umfeld, berufliche Tätigkeit,
- Mobilität,
- mentaler Zustand,
- Erfassung der Co-Morbidität (z.B. chronische Bronchitis, Nikotinabusus, Asthma),
- Medikamentenanamnese,
- Sexualanamnese,
- Stuhlanamnese (z.B. Obstipation und/oder Stuhlinkontinenz).

## 2.2 Klinische Untersuchung

- Palpation des Abdomens: Feststellung des Spannungszustandes des Abdomens, Ausschluss eines Tumors im kleinen Becken oder einer vollen Blase,
- Inspektion des äußeren Genitale: Fisteln, Fehlbildungen, Entzündungen, Tumoren,
- SpekulumEinstellung mit geteilten Spekula: Prolaps, Vaginalhautbeschaffenheit (Östrogenisierungsgrad), Veränderung des Deszensus beim Husten oder Pressen. Ggf. SpekulumEinstellung im Stehen. Der Grad des Deszensus sollte für die verschiedenen Kompartimente – vorderes Kompartiment, mittleres Kompartiment (Zervix oder Scheidenabschluss) und hinteres Kompartiment – beurteilt und dokumentiert werden.  
Im vorderen Kompartiment werden zentrale („Glatzenbildung“ der vorderen Scheidenwand) von lateralen (= paravaginalen) Defekten mit erhaltenen Rugae und aufgehobenen Sulci unterschieden.
- Palpation:
  - vaginal: inklusive Überprüfung der Beckenbodenkontraktion,
  - rektal: Analsphinkterkontraktion, Rektozele,
  - rekto-vaginal: Enterozele,
- Hustentest mit und ohne Reposition.

Empfohlen wird eine standardisierte Beurteilung des Deszensus (siehe Tabelle 1). Es gibt eine Vielzahl von Klassifikationen des Deszensus/Prolaps. Für die klinische Anwendung hat sich folgende Einteilung bewährt:

**Tab. 1: Gradeinteilung des Descensus genitalis.**

Grad I	Die größte distale Ausdehnung reicht mehr als 1 cm oberhalb des Hymenalsaumes
Grad II	Die größte distale Ausdehnung erreicht den Introitus
Grad III	Die größte distale Ausdehnung reicht bis max. 2 cm vor den Introitus (außerhalb)
Grad IV	Totalprolaps

Wird überarbeitet @DGGG 2013

- Urinanalyse (Streifentest, ggf. Kultur, ggf. mikroskopische Untersuchung) s.a. Leitlinie Harnwegsinfekt,
- Restharnbestimmung (sonographisch). Bei pathologischen Werten wiederholte Messungen empfohlen.

## 2.3 Bildgebung

### *2.3.1 Sonographie*

- Nierensonographie zum Ausschluss einer Harnstauung bei hochgradigem Prolaps empfohlen.

fakultativ:

- Introitus- oder Perinealsonographie zur Darstellung der Mobilität des Blasen- hals und von Zystozele/Rektozele und Enterozele,
- Vaginalsonographie zur Darstellung von Uterus und Adnexen vor einem opera- tiven Eingriff.

### *2.3.2 Röntgen*

fakultativ:

- Zysto-Urethrographie zur Beurteilung einer Zystozele und der Mobilität des Blasen- halses (Introitus- und Perinealsonographie können diese Untersuchung ersetzen),
- Kolpozystorektographie zur Beurteilung der verschiedenen Kompartimente bei komplexen Deszensusfällen.

### *2.3.3 Kernspinuntersuchung*

fakultativ:

- dynamische Defäkationskernspinuntersuchung des Beckenbodens bei komple- xen und Rezidiv-Senkungszuständen, insbesondere zur Beurteilung eines inne- ren Rektumschleimhautprolapses bei analen Inkontinenzbeschwerden.

## 2.4 Funktionsdiagnostik

Eine urodynamische Untersuchung ist vor einer geplanten Deszensusoperation zu empfehlen, um eine larvierte Belastungsinkontinenz und Blasenentleerungsstö- rungen objektivieren zu können. Falls eine gleichzeitige Anti- Inkontinenzoperation diskutiert wird, sollte die Urodynamik erfolgen. Siehe auch 3.7.

## 2.5 Endoskopie

Bei der Deszensusdiagnostik wird eine zusätzliche Urethrozystoskopie dann emp- fohlen, wenn zusätzliche Drangsymptome, Entleerungsstörungen, rezidivierende Harnwegsinfekte oder eine Hämaturie bestehen, um morphologische Ursachen

wie Harnblasentumoren oder Steine, Harnröhrenstenosen oder chronische Urothelveränderungen auszuschließen.

Empfehlungen zur Diagnostik können nur als Expertenmeinung mit einem Evidenzlevel 4 gegeben werden, da es keine prospektiv-randomisierten Studien gibt, die die Notwendigkeit bestimmter diagnostischer Maßnahmen belegen.

Literatur: (15, 27, 49, 50, 65, 115, 120, 124)

### 3 Therapie

#### 3.1 Konservative Therapie

Da viele Frauen sich eines Genitaldeszensus nicht bewusst sind, sollte eine operative Therapie nur bei Symptomen und Leidensdruck erfolgen. Zur konservativen Therapie gehören die klinische Beobachtung, Abbau von bekannten Risikofaktoren wie Adipositas, Nikotinabusus und chronische Obstipation, die digitale Unterstützung der Defäkation (Fingerdruck auf die hintere Scheidenwand oder das Perineum) und die Beckenboden-Rehabilitation, wie das gezielte Anspannen vor intraabdominaler Druckerhöhung z.B. beim Heben von Lasten (EL 4). Die systemische Hormonersatztherapie ist nicht vorteilhaft für den Beckenboden und sollte nicht explizit gegen Deszensus oder Inkontinenz verordnet werden (66) (EL 2a). Die lokale Östrogenisierung hingegen ist etabliert für irritative Symptome (22, 29) und ist essentiell bei der Pessartherapie zur Vermeidung von lokalen Läsionen und Nekrosen (28, 62) (EL 2a). Es gibt derzeit keine randomisiert-kontrollierten Studien zur Pessarverwendung in der Deszensustherapie (3). Beobachtungsstudien zeigen jedoch, dass bei 50–73% der Patientinnen ein Pessar erfolgreich angepasst werden kann. Die erfolgreiche Weiterführung ist mit 41–67% jedoch etwas geringer (31, 118, 128) (EL 2b).

Die Indikationen zur Pessartherapie können der Wunsch nach konservativer Therapie, nicht abgeschlossene Familienplanung und ein erhöhtes perioperatives Komplikationsrisiko aufgrund von Co-Morbiditäten sein (111) (EL 3). Die Patientin sollte angeleitet werden, das Pessar selbstständig einzusetzen und über Nacht zu entfernen. Ein Ring- oder Schalenpessar eignet sich gut bei einem vermehrten Deszensus der vorderen Vaginalwand, ein Würfel- oder Gelhornpessar kann auch eine Rektozele reponieren, ist aber vorwiegend beim Scheidenstumpfdeszensus indiziert. Mit einem Pessar kann eine Verbesserung der Miktions- und Defäkation erreicht werden (EL 2b) (32, 33, 54). Patientinnen nach Hysterektomie oder Prolapsoperationen sowie Frauen mit kurzer Scheidenlänge und klaffendem Introitus haben geringere Erfolgsraten (86). Das Ausmaß des Prolapses hat keinen Einfluss auf den Erfolg (98) (EL 3).

#### 3.2 Operative Therapie des vorderen Kompartiments

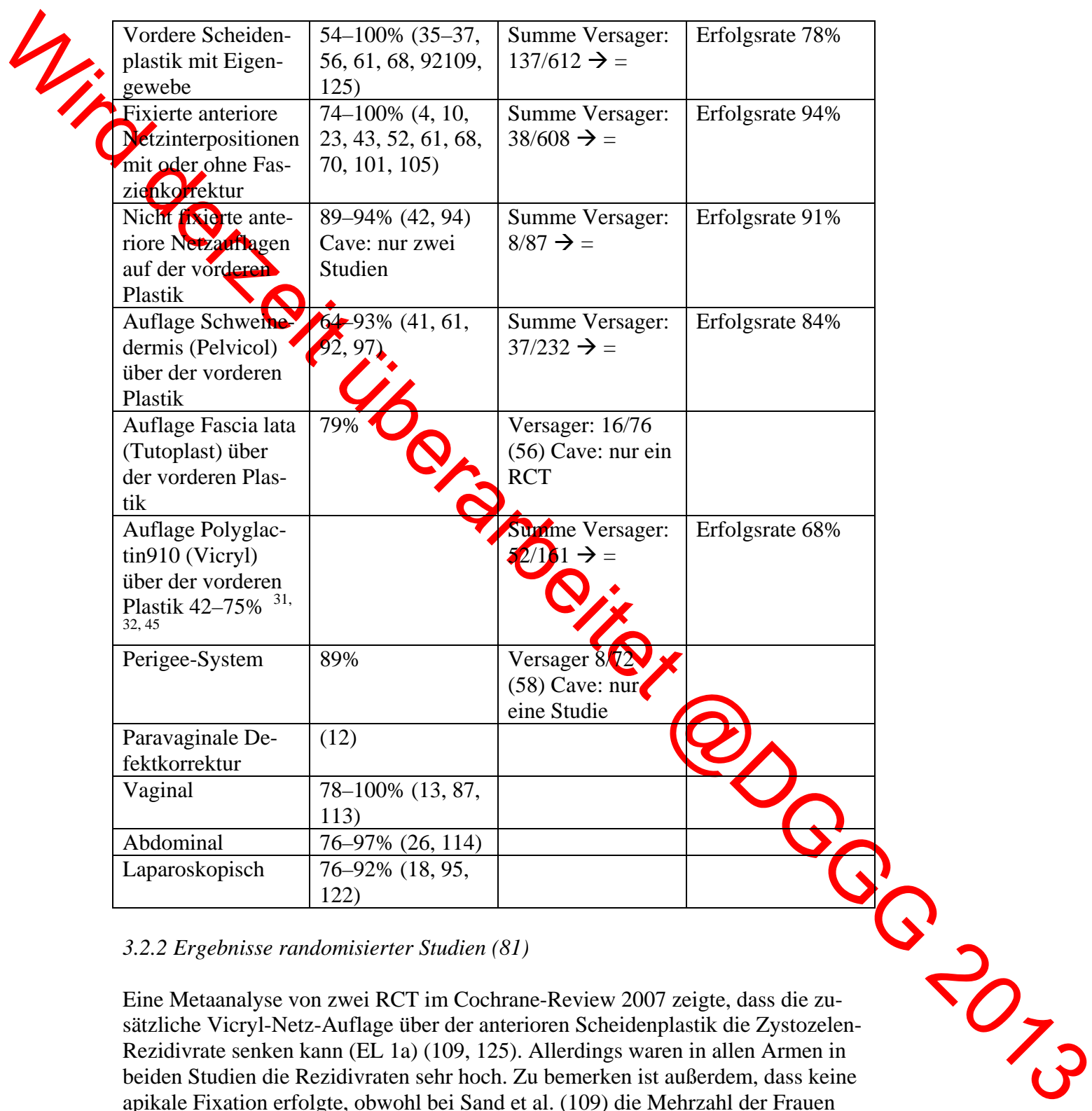
3.2.1 Erfolgsraten (Nachkontrollzeit > 12 Monate)

Vordere Scheidenplastik mit Eigen- gewebe	54–100% (35–37, 56, 61, 68, 92, 109, 125)	Summe Versager: 137/612 → =	Erfolgsrate 78%
Fixierte anteriore Netzinterpositionen mit oder ohne Fas- zienkorrektur	74–100% (4, 10, 23, 43, 52, 61, 68, 70, 101, 105)	Summe Versager: 38/608 → =	Erfolgsrate 94%
Nicht fixierte ante- riore Netzaufgaben auf der vorderen Plastik	89–94% (42, 94) Cave: nur zwei Studien	Summe Versager: 8/87 → =	Erfolgsrate 91%
Auflage Schwem- dermis (Pelvicol) über der vorderen Plastik	64–93% (41, 61, 92, 97)	Summe Versager: 37/232 → =	Erfolgsrate 84%
Auflage Fascia lata (Tutoplast) über der vorderen Plas- tik	79%	Versager: 16/76 (56) Cave: nur ein RCT	
Auflage Polyglac- tin910 (Vicryl) über der vorderen Plastik 42–75% <sup>31, 32, 45</sup>		Summe Versager: 52/161 → =	Erfolgsrate 68%
Perigee-System	89%	Versager 8/72 (58) Cave: nur eine Studie	
Paravaginale De- fektkorrektur	(12)		
Vaginal	78–100% (13, 87, 113)		
Abdominal	76–97% (26, 114)		
Laparoskopisch	76–92% (18, 95, 122)		

3.2.2 Ergebnisse randomisierter Studien (81)

Eine Metaanalyse von zwei RCT im Cochrane-Review 2007 zeigte, dass die zusätzliche Vicryl-Netz-Auflage über der anterioren Scheidenplastik die Zystozelen-Rezidivrate senken kann (EL 1a) (109, 125). Allerdings waren in allen Armen in beiden Studien die Rezidivraten sehr hoch. Zu bemerken ist außerdem, dass keine apikale Fixation erfolgte, obwohl bei Sand et al. (109) die Mehrzahl der Frauen gleichzeitig eine hintere Plastik erhielt.

Der zusätzliche Einsatz von Fascia lata über der vorderen Plastik bringt keine Vorteile im Vergleich zur isolierten vorderen Plastik (EL 1a) (56).



Der Zusatz von proximal und lateral fixiertem Polypropylen-Netz reduziert die Zystozelen-Rezidive im Vergleich zur isolierten vorderen Plastik (68) (EL 1b), allerdings bestehen in diesem RCT große Unterschiede in den Operationen der beiden Gruppen: In der Mesh-Gruppe wurde zum einen das Netz apikal an den Sakrouterinligamenten fixiert und zum anderen wurden deutlich mehr gleichzeitige Hysterektomien durchgeführt, wobei meist ebenfalls eine apikale Fixation erfolgt. Der Zusammenhang zwischen apikalen und anterioren Supportdefekten ist bekannt (30, 47). Ein ähnliches Problem weist der RCT von Meschia et al. auf, die eine klassische vordere Plastik mit einer fixierten Pelvicol-augmentierten Operation verglichen (92).

### 3.2.3 Postoperative Komplikationen beim Einsatz von nicht absorbierbaren Netzen (Polypropylen)

- Dyspareunie: 14–24% (de novo oder schlimmer als vor der Operation) (19, 99, 129),
- Mesh-Retraktion oder -Schrumpfung assoziiert mit Schmerzen: 3–19% (53, 55),
- vaginale Netzerosion: 6–19% (19, 53, 55, 99).

### 3.2.4 Fazit vorderes Kompartiment

Für die Primärsituation bleiben je nach Art der Zystozele die vordere Plastik bei medianem Fasziendefekt und die paravaginale Defektkorrektur bei lateralen Aufhängungsdefekten gute Optionen (EL 1b). Der zusätzlichen Sicherung des mittleren Kompartimentes muss besondere Aufmerksamkeit geschenkt werden, da sonst höhere Rezidivraten zu erwarten sind (EL 2). Die einzige randomisierte Studie mit Einsatz eines nicht resorbierbaren Netzes demonstrierte zwar einen Vorteil gegenüber der isolierten vorderen Plastik, allerdings bestanden bedeutsame Unterschiede in den Gruppen, die die generelle Anwendbarkeit der Studie limitieren: Die vordere Plastik erfolgte ohne apikale Fixation, während das Netz mit vier Armen gesichert wurde (68).

Der Einsatz von Typ-1-Polypropylenenetz kann z.B. bei großem Prolaps, Rezidiv-Deszensus und bei Patientinnen mit erhöhtem Sicherheitsbedürfnis hinsichtlich der anatomischen Korrektur diskutiert werden, allerdings sind diese Indikationen nicht mit Studien belegt (EL 4). Die ausführliche Aufklärung über die höhere Komplikations- und Re-Operationsrate ist obligat. Insbesondere wenn die Komplikationsraten betrachtet werden, gibt es zur Zeit keinen Anlass, nicht resorbierbare Netze *routinemäßig* bei primären vaginalen Deszensusoperationen am vorderen Kompartiment einzusetzen (EL 1b).



### 3.3 Operative Therapie des hinteren Kompartiments

#### 3.3.1 Erfolgsraten (Nachkontrollzeit > 12 Monate)

Hintere Scheidenplastik mit Eigengewebe: mediane Fasziennarrung	82–89% (1, 57, 72, 73, 102, 104)	Summe Versager: 49/341 → =	Erfolgsrate 86%
Hintere Scheidenplastik mit Eigengewebe: defektspezifische Korrektur	56–94% (1, 40, 75, 104, 117)	Summe Versager: 79/271 → =	Erfolgsrate 71%
Operationen mit nicht resorbierbaren synthetischen Netzen	78–100% (4, 42, 44, 52, 77, 94)	Summe Versager: 11/239 → =	Erfolgsrate 95%
Apogee-System	100%	Versager 0/48 (56) Cave: nur eine retrospektive Studie	
Hintere Scheidenplastik mit Schweinedermis (Pelvicol)-Einsatz	54–59% (5, 104)	Summe Versager: 23/53 → =	Erfolgsrate 57%
Hintere Scheidenplastik mit Schweinedarm-Kollagen (Surgisis)	71%	Versager: 7/26 Cave, nur eine Studie (97)	
Hintere Scheidenplastik mit Fascia lata (Tutoplast)	76% (57)	Versager: 8/56 Cave: nur ein RCT als Abstract	
Hintere Scheidenplastik mit Polyglactin910- (Vicryl-)Auflage	88% (109)	Versager: 9/73 Cave: nur ein RCT	

#### 3.3.2 Ergebnisse aus randomisierten Studien (81)

Der zusätzliche Einsatz von Vicryl, Pelvicol und Fascia lata über der hinteren Plastik erhöht nicht die Erfolgsraten (57, 104, 109) (EL 1b) bzw. führt teilweise zu signifikant schlechteren Ergebnissen (104). Die transvaginale Rektozelen-Korrektur ist der transanal überlegen (EL 1a) (72, 73, 102).



### 3.3.3 Fazit hinteres Kompartiment

Die hintere Scheidenplastik mit Eigengewebe als mediane Faszienraffung ohne Netzeinlage hat eine Erfolgsrate von 86% und bleibt für die Primärsituation eine gute Option, vorzugsweise als mediane Faszienraffung (EL 1b). Die wenigen randomisierten Studien demonstrieren keinen eindeutigen Vorteil von Operationen mit Xenograften. Zur Anwendung von nicht resorbierbarem Mesh sind keine randomisierten Studien vorhanden. Zur Zeit gibt es keinen Anlass, nicht absorbierbare Netze *routinemäßig* bei primären vaginalen Deszensusoperationen am hinteren Kompartiment zu verwenden (EL 2). Die durchschnittlich um 10% höhere anatomische Erfolgsrate beim Einsatz von synthetischem Mesh muss den höheren Komplikationsraten mit Dyspareunie, Mesh-Erosionen und Mesh-Schrumpfung mit Schmerzen gegenübergestellt werden (EL 2).

### 3.4 Operative Therapie des mittleren Kompartiments

#### 3.4.1 Erfolgsraten (Nachkontrollzeit > 12 Monate)

<b>Sakrospinale Fixation (16, 96)</b>			
Apikale Erfolgsraten	79–97%, durchschnittlich: 92%		
Versager vorderes Kompartiment (Zystozelen)	10–30%, durchschnittlich: 21%		
Versager hinteres Kompartiment (Rektozelen)	0–11%, durchschnittlich: 6%		
<b>Sakrokolpopexie (103) (nur mit Typ-1-Polypropylene-Mesh (6) = derzeitiger Goldstandard bei Netzeinsatz)</b>			
Apikale Erfolgsraten abdominale Sakrokolpopexie	91–100% (39, 48, 88, 110, 119)	Summe Versager 4/347 =	Erfolgsrate 99%
Apikale Erfolgsraten laparoskopische Sakrokolpopexie	94–100% (38, 67, 106, 107)	Summe Versager =	Erfolgsrate 22/611: 96%
Vaginale Erosionen	3,5–8% bei Einsatz eines Typ-1-Netzes (20, 24, 103, 127)		
<b>Posteriore intravaginale Schlinge (Tyco-intravaginal slingplasty-IVS)</b>	74–97% (89, 91, 100)	Summe Versager: 7/87 =	Erfolgsrate 92%
<b>Vaginale Scheidenstumpf-Suspensionen an den Sakrouterinligamenten</b>	94–100% (8, 14, 71, 74, 112, 116, 126)	Summe Versager: 30/731 =	Erfolgsrate 96%
<b>Laparoskopische Suspension von Uterus oder Scheide am Sakrouterinligamenten</b>	79–100% (76, 78, 83, 90, 121)	Summe Versager: 31/266 =	Erfolgsrate 88%
<b>Vaginale sakrospinale Hysteropexie</b>	85–100% (51, 63, 79, 84)	Summe Versager: 15/215 =	Erfolgsrate 93%

### 3.4.2 Ergebnisse randomisierter Studien

Eine Metaanalyse im Cochrane-Review zeigte, dass im direkten Vergleich die Sakrokolpopexie effektiver ist bei der Behandlung des apikalen Prolapses als die sakrospinale Fixation (21, 80, 81, 85) (EL 1a). Allerdings ist die Operationszeit länger, die Rückkehr zu Arbeiten des täglichen Lebens prolongiert und die Operation ist teurer (80, 81, 85). Bei der Analyse der einzelnen RCT fällt auf, dass die aktuellere Studie von Maher et al. keine signifikanten Unterschiede zwischen den beiden Operationen fand, weder bei der objektiven noch bei der subjektiven Erfolgsrate (21). Die Studie von Benson et al. wurde vorzeitig abgebrochen, da die Rezidivrate in der Gruppe der sakrospinalen Fixation in der Zwischenanalyse zu hoch erschien (21). Bedeutsam ist, dass hier eine bilaterale direkte sakrospinale Kolpopexie erfolgte, die zu einer extensiven Spannung des Scheidenstumpfes und damit zu einer höheren Rezidivrate führen kann.

Der Einsatz von Fascia lata bei der Sakrokolpopexie ist dem Prolene-Netz signifikant unterlegen (39, 81) (LoE 1b).

Eine gleichzeitige Burch-Kolposuspension während der abdominalen Sakrokolpopexie sollte mit der Patientin diskutiert werden, auch wenn die präoperative Urodynamik keine larvierte Stressinkontinenz zeigt (25) (EL 1b). In dieser Studie war nach der ersten Interimanalyse die Stressinkontinenzrate signifikant höher in der Gruppe ohne Burch-Kolposuspension, so dass die Rekrutierung von Patientinnen vorzeitig abgebrochen wurde. Diese Empfehlung kann derzeit nicht auf andere Deszensusoperationen übertragen werden.

Die posteriore intravaginale Slingplasty hatte ähnliche Erfolgsraten wie die sakrospinale Kolpopexie und war der sakrospinalen Fixation nicht überlegen (91) (LoE 1b).

### 3.4.3 Fazit mittleres Kompartiment

Die abdominale Sakrokolpopexie ist eine der am besten und längsten untersuchten Operationen mit der größten Effektivität (EL 1a). Die laparoskopische Sakrokolpopexie scheint ähnlich effektiv zu sein, wenn die Expertise vorhanden ist (69, 108) (EL 2b). Bei der Sakrokolpopexie sollten resorbierbare Materialien wie Fascia lata wegen der hohen Rezidivraten nicht angewendet werden (39, 60) (EL 1b). Netze aus oder mit Silikon zeigen eine hohe Komplikationsrate in der Deszensus- und Belastungsinkontinenzchirurgie und sollten nicht eingesetzt werden (17, 59) (EL 2a).

Die sakrospinale Fixation bleibt eine sehr gute Option für die vaginale Suspension des Scheidenstumpfes (EL 1b). Die höheren Rezidivraten im vorderen Kompartiment müssen bei der Operationsplanung bedacht werden.

Die vorhandenen Studien zeigen, dass der Uteruserhalt diskutiert werden sollte, da die Erfolgsraten auch ohne Hysterektomie akzeptabel sind (EL 2a). Die wenigen vergleichenden Studien zeigen übereinstimmend, dass eine Hysterektomie nicht die Erfolgsraten beeinträchtigt, obwohl in einer Arbeit die subjektive Sanierung des Deszensus weniger häufig erreicht wurde (84). Liegt keine uterine Pathologie

vor, sollte die Patientin über die Möglichkeit der uteruserhaltenden Operation informiert werden.

### 3.5 Mesh-Komplikationen

Die **Arrosionsraten** liegen bei bis zu 26% (2, 7, 19, 42–45, 53, 99). In ca. 50% der Fälle muss zumindest eine teilweise Exzision des Netzes erfolgen, seltener ist eine komplette Entfernung notwendig (45, 119). Ein Risikofaktor für Erosionen scheint sowohl bei der vaginalen als auch der abdominalen Netzeinlage die gleichzeitige Hysterektomie zu sein (20, 34, 127), auch wenn dies nicht in allen Studien zu beobachten ist (24). Bei der vaginalen Implantation stellt eine T-förmige Kolpotomie (34) einen Risikofaktor dar, bei abdominalen Eingriffen vaginale Inzisionen (123). Des Weiteren erhöht eine geringere Operationserfahrung das Risiko (2, 52).

Die **symptomatische Retraktion oder Schrumpfung der synthetischen Netze** ist ein Problem bei bis zu 19% der Operationen (53, 55).

Eine **Dyspareunie** kommt in 17–63% vor (12, 42–45, 70, 77, 82, 94), sexuelle Dysfunktionen in ca. 26% (19). Die Dyspareunie scheint bei Mesh-Einsatz im hinteren Kompartiment ausgeprägter zu sein. Eine **De-novo-Drangsymptomatik** kommt in bis zu 16% vor (7, 46, 82).

Ernsthafte Komplikationen der intravaginalen Slingplasty mit multifilamentem Mesh sind chronische Entzündungen, Fistelbildung, Abszesse und chronische Schmerzen auch bei Defäkation und Geschlechtsverkehr (11, 64), nekrotisierende Fasziiitis, Osteomyelitis, Osteonekrose.

### 3.6 Generelle Empfehlungen zur Deszensuschirurgie

- Eine ausführliche Aufklärung der Patientin über abwartendes, konservatives und operatives Management ist notwendig.
- Es sollte bei der Behandlung von Patientinnen mit Beckenboden-Funktionsstörungen eine entsprechende Expertise in der konservativen und operativen Behandlung vorliegen.

#### *3.6.1 Grad-A-Empfehlungen*

- Sakrokolpopexie und sakrospinale Fixation sind bei Vaginalstumpff prolaps die Operationen mit den besten Erfolgsraten.
- Eine gleichzeitige Burch-Kolposuspension während der Sakrokolpopexie sollte der Frau nach Abwägung der Vor- und Nachteile auch bei nicht demonstrierter larvierter Stressinkontinenz angeboten werden.
- Die transvaginale hintere Scheidenplastik ist der transanal Rektozelenkorrektur vorzuziehen.
- Der Einsatz von Typ-1-Mesh (monofilamentär, makroporös, low-weight) ist aufgrund der niedrigeren Netzkomplicationsraten multifilamentärem oder silikonbeschichtetem Material vorzuziehen.

Der *routinemäßige* vaginale Einsatz von Polypropylen-Netzen kann aufgrund der hohen Komplikationsrate derzeit nicht empfohlen werden. Den höheren Erfolgsraten von ca. 10% stehen Komplikationen inklusive Re-Operationen wegen Netzerosionen und anhaltende Dyspareunie bis zu 25% gegenüber, über die die Patientin präoperativ informiert werden muss.

### 3.6.2 Grad-B-Empfehlungen

- Ein Pessar kann bei den meisten Patientinnen erfolgreich angepasst werden und stellt eine risikoarme Option der Behandlung dar.
- Die vaginale oder laparoskopische Fixation von Uterus und/oder Vagina an den Sakrouterinligamenten bieten gute Erfolgsraten und sind bei gleichzeitigen vaginalen Plastiken zur Sicherung des mittleren Kompartimentes zu empfehlen.
- Uteruserhaltende Operationen sollten bei entsprechender Indikation mit der Patientin diskutiert werden.
- Fascia lata ist nicht zur Augmentation von vaginalen Plastiken oder zur Interposition bei der Sakrokolpopexie geeignet.
- Biologische Implantate wie Pelvicol oder Surgisis erhöhen nicht eindeutig die Erfolgsraten und sollten nur bei spezifischen Indikationen (z.B. Ablehnung von synthetischem Netz, falls Einsatz sinnvoll) und nach Aufklärung der Patientinnen angewandt werden.
- Die einzeitige Hysterektomie und die invertierte T-Kolpotomie sollten bei vaginalen Netzeinlagen vermieden werden. Ebenso ist wegen möglicher Netzkomplicationen Zurückhaltung bei Sakrokolpopexie und gleichzeitiger Hysterektomie geboten.
- Die vordere Scheidenplastik mit Eigengewebe sowie die paravaginale Defektkorrektur bleiben gute Optionen mit akzeptablen Erfolgsraten, insbesondere, wenn bei entsprechender Indikation eine apikale Suspension mit durchgeführt wird.
- Die posteriore Scheidenplastik mit medianer Faszienraffung scheint der defektspezifischen Korrektur überlegen. Eine Levatorraffung kann zu Schmerzen und Dyspareunie führen und sollte nicht durchgeführt werden.
- Die posteriore Schlingenplastik (posteriore IVS) oder infrakokzygeale Sakropelexie zeigt keine Vorteile gegenüber der sakrospinalen Fixation. In der Version mit Typ-3-Netz (multifilamentär) sollte sie nicht mehr durchgeführt werden.

### 3.6.3 Hinweise zum Einsatz von synthetischem Netz

Die vaginale Einlage eines synthetischen, nicht absorbierbaren Netzes sollte nur nach sorgfältiger Abwägung der Vor- und Nachteile für die Patientin erfolgen. Die Indikationen können derzeit noch nicht klar definiert werden. Mögliche Indikationen sind ein Rezidiv- oder Totalprolaps mit Risikofaktoren wie Adipositas, chronisch-obstruktive Lungenerkrankung und Zeichen einer generellen Bindegewebsschwäche. Die Patientin muss über die Erfolgsraten der Operation mit und ohne Netz, über Behandlungsalternativen, über die möglichen Komplikationen genau aufgeklärt werden. Es muss außerdem auf die fehlenden Studien zur Lang-

zeitentwicklung der vaginalen Netzanwendungen hingewiesen werden. Eine regelmäßige postoperative Erfassung von Beckenboden-Funktionsstörungen und der Lebensqualität wird empfohlen, um die Operationstechniken und Indikationen überprüfen und ggf. anzupassen zu können.

### 3.7. Operatives Vorgehen bei Deszensus und Belastungsinkontinenz

Eine prospektiv-randomisierte Studie von Meschia et al. konnte zeigen, dass die gleichzeitige Einlage eines TVT-Bandes bei vaginaler Deszensusoperation der alleinigen Colporrhaphia anterior überlegen ist bei larvierter Stressinkontinenz (objektive Kontinenzrate nach 2 Jahren 92% versus 56%,  $p < 0,01$ ) (93). Die Komplikationsraten unterschieden sich in den beiden Gruppen nicht. Allerdings berichteten 12% der Patientinnen in der TVT-Gruppe subjektiv über eine De-novo-Drangsymptomatik verglichen mit 4% in der Vergleichsgruppe ( $p = 0,66$ ). Brubaker et al. randomisierten 322 Patientinnen mit Scheidenstumpfdeszensus, die subjektiv keine Belastungsinkontinenz hatten, in zwei Gruppen (25). In der einen Gruppe wurde nur eine abdominale Sakrokolpopexie durchgeführt, in der anderen zusätzlich eine Kolposuspension. Drei Monate postoperativ hatten 23,8% der Patientinnen mit Burch und 44,1% der Patientinnen ohne Burch objektiv Zeichen einer Belastungsinkontinenz, subjektiv klagten 24,5% der Patientinnen ohne Burch und 6,1% der Patientinnen mit Burch über eine Belastungsinkontinenz. Die Rate an Drangbeschwerden unterschied sich zwischen den beiden Gruppen nicht (32,7% versus 38,4%). Weitere randomisierte Studien sind hier nicht ausgewertet, da sie Verfahren beinhalteten, die heute nur noch selten verwendet werden (Nadelsuspensionen z.B.) (81).

#### 3.7.1 Fazit

Aufgrund der eingeschränkten Datenlage kann derzeit keine Empfehlung für oder gegen eine simultane Inkontinenzoperation bei larvierter Stressinkontinenz gegeben werden.

## 4. Literatur

1. Abramov Y, Gandhi S, Goldberg RP, Botros SM, Kwon C, Sand PK. Site-specific rectocele repair compared with standard posterior colporrhaphy. *Obstet Gynecol* 2005; 105: 314–318
2. Acharti C, Hiscock R, O'Reilly BA, Schierlitz L, Dwyer PL. Risk factors for mesh erosion after transvaginal surgery using polypropylene (Atrium) or composite polypropylene/polyglactin 910 (Vypro II) mesh. *Int Urogynecol J Pelvic Floor Dysfunct* 2005; 16: 389–394
3. Adams E, Thomson A, Maher C, Hagen S. Mechanical devices for pelvic organ prolapse in women. *Cochrane Database Syst Rev* 2004; CD004010
4. Adhoute F, Soyeur L, Pariente JL, Le Guillou M, Ferriere JM. Use of transvaginal polypropylene mesh (Gynemesh) for the treatment of pelvic floor disorders in women. Prospective study in 52 patients. *Prog Urol* 2004; 14: 192–196
5. Altman D, Zetterstrom J, Mellgren A, Gustafsson C, Anzen B, Lopez A. A three-year prospective assessment of rectocele repair using porcine xenograft. *Obstet Gynecol* 2006; 107: 59–65
6. Amid PK. Classification of biomaterials and their related complication in abdominal wall hernia surgery. *Hernia* 1997; 1: 15–21



## 1.3.2 Descensus genitalis der Frau – Diagnostik und Therapie

7. Amrute KV, Eisenberg ER, Rastinehad AR, Kushner L, Badlani GH. Analysis of outcomes of single polypropylene mesh in total pelvic floor reconstruction. *Neurourol Urodyn* 2007; 26: 53–58
8. Amundsen CL, Flynn BJ, Webster GD. Anatomical correction of vaginal vault prolapse by uterosacral ligament fixation in women who also require a pubovaginal sling. *J Urol* 2003; 169: 1770–1774
9. Baden WF, Walker TA. Genesis of the vaginal profile: A correlated classification of vaginal relaxation. *Clin Obstet Gynecol* 1972; 15: 1048–1054
10. Bader G, Fauconnier A, Roger N, Heitz D, Ville Y. Cystocele repair by vaginal approach with a tension-free transversal polypropylene mesh. Technique and results. *Gynecol Obstet Fertil* 2004; 32: 280–284
11. Baessler K, Hewson AD, Tunn R, Schuessler B, Maher CF. Severe mesh complications following intravaginal slingplasty. *Obstet Gynecol* 2005; 106: 713–716
12. Baessler K, Maher CF. Mesh augmentation during pelvic-floor reconstructive surgery: risks and benefits. *Curr Opin Obstet Gynecol* 2006; 18: 560–566
13. Bai SW, Jeon JD, Chung KA, Kim JY, Kim SK, Park KH. The effectiveness of modified six-corner suspension in patients with paravaginal defect and stress urinary incontinence. *Int Urogynecol J Pelvic Floor Dysfunct* 2002; 13: 303–307
14. Barber MD, Visco AG, Weidner AC, Amundsen CL, Bump RC. Bilateral uterosacral ligament vaginal vault suspension with site-specific endopelvic fascia defect repair for treatment of pelvic organ prolapse. *Am J Obstet Gynecol* 2000; 183: 1402–1410; discussion 10–11
15. Barber MD. Questionnaires for women with pelvic floor disorders. *Int Urogynecol J Pelvic Floor Dysfunct* 2007; 18: 461–465
16. Beer M, Kuhn A. Surgical techniques for vault prolapse: a review of the literature. *Eur J Obstet Gynecol Reprod Biol* 2005; 119: 144–155
17. Begley JS, Kupferman SP, Kuznetsov DD, Kobashi KC, Govier FE, McGonigle KF, et al. Incidence and management of abdominal sacrocolpopexy mesh erosions. *Am J Obstet Gynecol* 2005; 192: 1956–1962
18. Behnia-Willison F, Seman EI, Cook JR, O'Shea R, Keirse MJ. Laparoscopic paravaginal repair of anterior compartment prolapse. *J Minim Invasive Gynecol* 2007; 14: 475–480
19. Benhaim Y, de Tayrac R, Deffieux X, Gervaise A, Chauveaud-Lambling A, Frydman R, et al. Treatment of genital prolapse with a polypropylene mesh inserted via the vaginal route. Anatomic and functional outcome in women aged less than 50 years. *J Gynecol Obstet Biol Reprod (Paris)* 2006; 35: 219–226
20. Bensinger G, Lind L, Lesser M, Guess M, Winkler HA. Abdominal sacral suspensions: analysis of complications using permanent mesh. *Am J Obstet Gynecol* 2005; 193: 2094–2098
21. Benson JT, Lucente V, McClellan E. Vaginal versus abdominal reconstructive surgery for the treatment of pelvic support defects: a prospective randomized study with long-term outcome evaluation. *Am J Obstet Gynecol* 1996; 175: 1418–1421; discussion 21–22
22. Bidmead J, Cardozo L, McLellan A, Khullar V, Kelleher C. A comparison of the objective and subjective outcomes of colposuspension for stress incontinence in women. *BJOG* 2001; 108: 408–413
23. Borrell Palanca A, Chicote Perez F, Queipo Zaragoza JA, Beltran Meseguer JF, Esteve Claramunt J, Pastor Sempere F. Cystocele repair with a polypropylene mesh: our experience. *Arch Esp Urol* 2004; 57: 391–396
24. Brizzolara S, Pillai-Allen A. Risk of mesh erosion with sacral colpopexy and concurrent hysterectomy. *Obstet Gynecol* 2003; 102: 306–310
25. Brubaker L, Cundiff GW, Fine P, Nygaard I, Richter HE, Visco AG, et al. Abdominal sacrocolpopexy with Burch colposuspension to reduce urinary stress incontinence. *N Engl J Med* 2006; 354: 1557–1566
26. Bruce RG, El-Galley RE, Galloway NT. Paravaginal defect repair in the treatment of female stress urinary incontinence and cystocele. *Urology* 1999; 54: 647–651
27. Bump RC, Mattiasson A, Bo K, Brubaker LP, DeLancey JO, Klarskov P, et al. The standardization of terminology of female pelvic organ prolapse and pelvic floor dysfunction. *Am J Obstet Gynecol* 1996; 175: 10–17
28. Cardozo L, Bachmann G, McClish D, Fonda D, Birgerson L. Meta-analysis of estrogen therapy in the management of urogenital atrophy in postmenopausal women: second report of the Hormones and Urogenital Therapy Committee. *Obstet Gynecol* 1998; 92: 722–727

1.3.2 Descensus genitalis der Frau – Diagnostik und Therapie

29. Cardozo L, Lose G, McClish D, Versi E. A systematic review of the effects of estrogens for symptoms suggestive of overactive bladder. *Acta Obstet Gynecol Scand* 2004; 83: 892–897
30. Chen L, Ashton-Miller JA, Hsu Y, DeLancey JO. Interaction among apical support, levator ani impairment, and anterior vaginal wall prolapse. *Obstet Gynecol* 2006; 108: 324–332
31. Clemons JL, Aguilar VC, Sokol ER, Jackson ND, Myers DL. Patient characteristics that are associated with continued pessary use versus surgery after 1 year. *Am J Obstet Gynecol* 2004; 191: 159–164
32. Clemons JL, Aguilar VC, Tillinghast TA, Jackson ND, Myers DL. Patient satisfaction and changes in prolapse and urinary symptoms in women who were fitted successfully with a pessary for pelvic organ prolapse. *Am J Obstet Gynecol* 2004; 190: 1025–1029
33. Clemons JL, Aguilar VC, Tillinghast TA, Jackson ND, Myers DL. Risk factors associated with an unsuccessful pessary fitting trial in women with pelvic organ prolapse. *Am J Obstet Gynecol* 2004; 190: 345–350
34. Collinet P, Belot F, Debodinance P, Ha Duc E, Lucot JP, Cosson M. Transvaginal mesh technique for pelvic organ prolapse repair: mesh exposure management and risk factors. *Int Urogynecol J Pelvic Floor Dysfunct* 2006; 17: 315–320
35. Colombo M, Maggioni A, Scalabrino S, Vitobello D, Milani R. Surgery for genitourinary prolapse and stress incontinence: a randomized trial of posterior pubourethral ligament plication and Pereyra suspension. *Am J Obstet Gynecol* 1997; 176: 337–343
36. Colombo M, Maggioni A, Zanetta G, Vignali M, Milani R. Prevention of postoperative urinary stress incontinence after surgery for genitourinary prolapse. *Obstet Gynecol* 1996; 87: 266–271
37. Colombo M, Vitobello D, Proietti F, Milani R. Randomised comparison of Burch colposuspension versus anterior colporrhaphy in women with stress urinary incontinence and anterior vaginal wall prolapse. *Bjog* 2000; 107: 544–551
38. Cosson M, Bogaert E, Narducci F, Querleu D, Crepin G. Laparoscopic sacral colpopexy: short-term results and complications in 83 patients. *J Gynecol Obstet Biol Reprod (Paris)* 2000; 29: 746–750
39. Culligan PJ, Blackwell L, Goldsmith LJ, Graham CA, Rogers A, Heit MH. A randomized controlled trial comparing fascia lata and synthetic mesh for sacral colpopexy. *Obstet Gynecol* 2005; 106: 29–37
40. Cundiff GW, Weidner AC, Visco AG, Addison WA, Bump RC. An anatomic and functional assessment of the discrete defect rectocele repair. *Am J Obstet Gynecol* 1998; 179: 1451–1456; discussion 6–7
41. De Ridder D, Claehout F, Verleyen P, Boulanger S, Deprest J. Proximal dermis xenograft as reinforcement for cystocele stage III repair: a prospective randomized controlled trial. (Abstract). *Neurourol Urodyn* 2004; 23: 435–436
42. de Tayrac R, Deffieux X, Gervaise A, Chauveaud-Lambling A, Fernandez H. Long-term anatomical and functional assessment of transvaginal cystocele repair using a tension-free polypropylene mesh. *Int Urogynecol J Pelvic Floor Dysfunct* 2006; 17: 483–488
43. de Tayrac R, Devoldere G, Renaudie J, Villard P, Guilbaud O, Eglin G. Prolapse repair by vaginal route using a new protected low-weight polypropylene mesh: 1-year functional and anatomical outcome in a prospective multicentre study. *Int Urogynecol J Pelvic Floor Dysfunct* 2007; 18: 251–256
44. de Tayrac R, Picone O, Chauveaud-Lambling A, Fernandez H. A 2-year anatomical and functional assessment of transvaginal rectocele repair using a polypropylene mesh. *Int Urogynecol J Pelvic Floor Dysfunct* 2006; 17: 100–105
45. Deffieux X, de Tayrac R, Huel C, Bottero J, Gervaise A, Bonnet K, et al. Vaginal mesh erosion after transvaginal repair of cystocele using Gynemesh or Gynemesh-Soft in 138 women: a comparative study. *Int Urogynecol J Pelvic Floor Dysfunct* 2007; 18: 73–79
46. Deffieux X, Huel C, de Tayrac R, Bottero J, Porcher R, Gervaise A, et al. Vaginal mesh extrusion after transvaginal repair of cystocele using a prosthetic mesh: Treatment and functional outcomes. *J Gynecol Obstet Biol Reprod (Paris)* 2006; 35: 678–684
47. Delancey JO. Fascial and muscular abnormalities in women with urethral hypermobility and anterior vaginal wall prolapse. *Am J Obstet Gynecol* 2002; 187: 93–98
48. Diana M, Zoppe C, Mastrangeli B. Treatment of vaginal vault prolapse with abdominal sacral colpopexy using prolene mesh. *Am J Surg* 2000; 179: 126–128
49. Dietz HP, Lekskulchai O. Ultrasound assessment of pelvic organ prolapse: the relationship between prolapse severity and symptoms. *Ultrasound Obstet Gynecol* 2007; 29: 688–691

Wird durch UpToDate® GG 2013



50. Dietz HP, Steensma AB. Posterior compartment prolapse on two-dimensional and three-dimensional pelvic floor ultrasound: the distinction between true rectocele, perineal hypermobility and enterocele. *Ultrasound Obstet Gynecol* 2005; 26: 73–77
51. Dietz V, de Jong J, Huisman M, Schraffordt Koops S, Heintz P, van der Vaart H. The effectiveness of the sacrospinous hysteropexy for the primary treatment of uterovaginal prolapse. *Int Urogynecol J Pelvic Floor Dysfunct* 2007; 18: 1271–1276
52. Dwyer PL, O'Reilly BA. Transvaginal repair of anterior and posterior compartment prolapse with Atrium polypropylene mesh. *Bjog* 2004; 111: 831–836
53. Fattouh B, Amblard J, Debodinance P, Cosson M, Jacquetin B. Transvaginal repair of genital prolapse: preliminary results of a new tension-free vaginal mesh (Prolift technique) – a case series multicentric study. *Int Urogynecol J Pelvic Floor Dysfunct* 2007; 18: 743–752
54. Fernando RJ, Thakar R, Sultan AH, Shah SM, Jones PW. Effect of vaginal pessaries on symptoms associated with pelvic organ prolapse. *Obstet Gynecol* 2006; 108: 93–99
55. Foulques H. Tolerance of mesh reinforcement inserted through vaginal approach for the cure of genital prolapses. A 317 continuous case study. *J Gynecol Obstet Biol Reprod (Paris)* 2007; 36: 653–659
56. Gandhi S, Goldberg RP, Kwon C, Koduri S, Beaumont JL, Abramov Y, et al. A prospective randomized trial using solvent dehydrated fascia lata for the prevention of recurrent anterior vaginal wall prolapse. *Am J Obstet Gynecol* 2005; 192: 1649–1654
57. Gandhi S, Kwon C, Goldberg R, Abramov Y, Koduri S, Sand P. Does fascia lata graft decrease recurrent posterior vaginal wall prolapse? Abstract. *Int Urogynecol J Pelvic Floor Dysfunct* 2003; 14: S26
58. Gauruder-Burmester A, Koutouzidou P, Rohne J, Gronewold M, Tunn R. Follow-up after polypropylene mesh repair of anterior and posterior compartments in patients with recurrent prolapse. *Int Urogynecol J Pelvic Floor Dysfunct* 2007; 18: 1059–1064
59. Govier FE, Kobashi KC, Kozlowski PM, Kuznetsov DD, Begley SJ, McGonigle KF, et al. High complication rate identified in sacrocolpopexy patients attributed to silicone mesh. *Urology* 2005; 65: 1099–1103
60. Gregory WT, Otto LN, Bergstrom JO, Clark AL. Surgical outcome of abdominal sacrocolpopexy with synthetic mesh versus abdominal sacrocolpopexy with cadaveric fascia lata. *Int Urogynecol J Pelvic Floor Dysfunct* 2005; 16: 369–374
61. Handel LN, Frenkl TL, Kim YH. Results of cystocele repair: a comparison of traditional anterior colporrhaphy, polypropylene mesh and porcine dermis. *J Urol* 2007; 178: 153–156; discussion 6
62. Hanson LA, Schulz JA, Flood CG, Cooley B, Tam F. Vaginal pessaries in managing women with pelvic organ prolapse and urinary incontinence: patient characteristics and factors contributing to success. *Int Urogynecol J Pelvic Floor Dysfunct* 2006; 17: 155–159
63. Hefni M, El-Toukhy T. Sacrospinous cervico-colpopexy with follow-up 2 years after successful pregnancy. *Eur J Obstet Gynecol Reprod Biol* 2002; 103: 188–190
64. Hefni M, Yousri N, El-Toukhy T, Koutromanis P, Mossa M, Davies A. Morbidity associated with posterior intravaginal slingplasty for uterovaginal and vault prolapse. *Arch Gynecol Obstet* 2007; 276: 499–504
65. Hendrix SL, Clark A, Nygaard I, Aragaki A, Barnabei V, McTiernan A. Pelvic organ prolapse in the Women's Health Initiative: gravity and gravidity. *Am J Obstet Gynecol* 2002; 186: 1160–1166
66. Hendrix SL, Cochrane BB, Nygaard IE, Handa VL, Barnabei VM, Iglesia C, et al. Effects of estrogen with and without progestin on urinary incontinence. *Jama* 2005; 293: 935–948
67. Higgs PJ, Chua HL, Smith AR. Long term review of laparoscopic sacrocolpopexy. *Bjog* 2005; 112: 1134–1138
68. Hiltunen R, Nieminen K, Takala T, Heiskanen E, Merikari M, Niemi K, et al. Low-weight polypropylene mesh for anterior vaginal wall prolapse: a randomized controlled trial. *Obstet Gynecol* 2007; 110: 455–462
69. Hsiao KC, Latchamsetty K, Govier FE, Kozlowski P, Kobashi KC. Comparison of laparoscopic and abdominal sacrocolpopexy for the treatment of vaginal vault prolapse. *J Endourol* 2007; 21: 926–930
70. Hung MJ, Liu FS, Shen PS, Chen GD, Lin LY, Ho ES. Factors that affect recurrence after anterior colporrhaphy procedure reinforced with four-corner anchored polypropylene mesh. *Int Urogynecol J Pelvic Floor Dysfunct* 2004; 15: 399–406; discussion 406

Wird veröffentlicht in DGGG 2013

71. Jenkins VR, 2nd. Uterosacral ligament fixation for vaginal vault suspension in uterine and vaginal vault prolapse. *Am J Obstet Gynecol* 1997; 177: 1337–1343; discussion 43–44
72. Kahn MA, Kumar D, Stanton SL. Posterior colporrhaphy vs transanal repair of the rectocele: an initial follow up of a prospective randomized controlled trial. *Br J Obstet Gynaecol* 1998; 105 (Suppl 17): 57
73. Kahn MA, Stanton SL, Kumar DA. Randomised prospective trial of posterior colporrhaphy vs transanal repair of rectocele: preliminary findings. Abstract. *Neurourol Urodyn* 1997; 8: 82–83
74. Karram M, Goldwasser S, Kleeman S, Steele A, Vassallo B, Walsh P. High uterosacral vaginal vault suspension with fascial reconstruction for vaginal repair of enterocele and vaginal vault prolapse. *Am J Obstet Gynecol* 2001; 185: 1339–1342; discussion 42–43
75. Kenton K, Shott S, Brubaker L. Outcome after rectovaginal fascia reattachment for rectocele repair. *Am J Obstet Gynecol* 1999; 181: 1360–1363; discussion 3–4
76. Krause HG, Goh JT, Sloane K, Higgs P, Carey MP. Laparoscopic sacral suture hysteropexy for uterine prolapse. *Int Urogynecol J Pelvic Floor Dysfunct* 2006; 17: 378–381
77. Lim YN, Muller R, Corstiaans A, Hitchins S, Barry C, Rane A. A long-term review of posterior colporrhaphy with Vypro 2 mesh. *Int Urogynecol J Pelvic Floor Dysfunct* 2007; 18: 1053–1057
78. Lin LL, Phelps JY, Liu CY. Laparoscopic vaginal vault suspension using uterosacral ligaments: a review of 133 cases. *J Minim Invasive Gynecol* 2005; 12: 216–220
79. Lin TY, Su TH, Wang YL, Lee MY, Hsieh CH, Wang KG, et al. Risk factors for failure of transvaginal sacrospinous uterine suspension in the treatment of uterovaginal prolapse. *J Formos Med Assoc* 2005; 104: 249–253
80. Lo TS, Horng SG, Huang HJ, Lee SJ, Liang CC. Repair of recurrent vaginal vault prolapse using sacrospinous ligament fixation with mesh interposition and reinforcement. *Acta Obstet Gynecol Scand* 2005; 84: 992–995
81. Maher C, Baessler K, Glazener C, Adams E, Hagen S. Surgical management of pelvic organ prolapse in women. *Cochrane Database Syst Rev* 2007; 3: CD004014
82. Maher C, Baessler K, Glazener CM, Adams EJ, Hagen S. Surgical management of pelvic organ prolapse in women. *Cochrane Database Syst Rev* 2007; 3: CD004014
83. Maher CF, Carey MP, Murray CJ. Laparoscopic suture hysteropexy for uterine prolapse. *Obstet Gynecol* 2001; 97: 1010–1014
84. Maher CF, Cary MP, Slack MC, Murray CJ, Milligan M, Schluter P. Uterine preservation or hysterectomy at sacrospinous colpopexy for uterovaginal prolapse? *Int Urogynecol J Pelvic Floor Dysfunct* 2001; 12: 381–384; discussion 4–5
85. Maher CF, Qatawneh AM, Dwyer PL, Carey MP, Cornish A, Schluter PJ. Abdominal sacral colpopexy or vaginal sacrospinous colpopexy for vaginal vault prolapse: a prospective randomized study. *Am J Obstet Gynecol* 2004; 190: 20–26
86. Maito JM, Quam ZA, Craig E, Danner KA, Rogers RG. Predictors of successful pessary fitting and continued use in a nurse-midwifery pessary clinic. *J Midwifery Womens Health* 2006; 51: 78–84
87. Mallipeddi P, Kohli N, Steele AC, Owens RG, Karram MM. Vaginal paravaginal repair in the surgical treatment of anterior vaginal wall prolapse. *Prim Care Update Ob Gyns* 1998; 5: 199–200
88. Marinkovic SP. Will hysterectomy at the time of sacrocolpopexy increase the rate of polypropylene mesh erosion? *Int Urogynecol J Pelvic Floor Dysfunct* 2008; 19: 199–203
89. Mattox TF, Moore S, Stanford EJ, Mills BB. Posterior vaginal sling experience in elderly patients yields poor results. *Am J Obstet Gynecol* 2006; 194: 1462–1466
90. Medina C, Takacs P. Laparoscopic uterosacral uterine suspension: a minimally invasive technique for treating pelvic organ prolapse. *J Minim Invasive Gynecol* 2006; 13: 472–475
91. Meschia M, Gattei U, Pifarotti P, Spennacchio M, Longatti D, Barbacini P. Randomized comparison between infracoccygeal sacropexy (posterior IVS) and sacrospinous fixation in the management of vault prolapse. *Neurourol Urodyn* 2004; 23: 614
92. Meschia M, Pifarotti P, Bernasconi F, Magatti F, Riva D, Kocjancic E. Porcine skin collagen implants to prevent anterior vaginal wall prolapse recurrence: a multicenter, randomized study. *J Urol* 2007; 177: 192–195
93. Meschia M, Pifarotti P, Spennacchio M, Buonaguidi A, Gattei U, Somigliana E. A randomized comparison of tension-free vaginal tape and endopelvic fascia plication in women with

- genital prolapse and occult stress urinary incontinence. *Am J Obstet Gynecol* 2004; 190: 609–613
94. Milani R, Salvatore S, Soligo M, Pifarotti P, Meschia M, Cortese M. Functional and anatomical outcome of anterior and posterior vaginal prolapse repair with prolene mesh. *Bjog* 2005; 112: 107–111
  95. Misrai V, Almeras C, Roupert M, Chartier-Kastler E, Richard F. Laparoscopic repair of urogenital prolapse without paravaginal repair: medium-term anatomical results. *Prog Urol* 2007; 17: 846–849
  96. Morgan DM, Rogers MA, Huebner M, Wei JT, Delancey JO. Heterogeneity in anatomic outcome of sacrospinous ligament fixation for prolapse: a systematic review. *Obstet Gynecol* 2007; 109: 1424–1433
  97. Moutitsen L, Kronschnabl M, Lose G. Long-term results of xenograft reinforcement of vaginal repairs: a case-control study. *Int Urogynecol J Pelvic Floor Dysfunct* 2007; 18 (Suppl 1): S10–11
  98. Mutone MF, Terry C, Hale DS, Benson JT. Factors which influence the short-term success of pessary management of pelvic organ prolapse. *Am J Obstet Gynecol* 2005; 193: 89–94
  99. Nauth MA, Funfgeld G. Correction of cystocele and stress incontinence with anterior transobturator mesh. *Eur J Obstet Gynecol Reprod Biol* 2008; 136: 249–253
  100. Neuman M, Lavy Y. Conservation of the prolapsed uterus is a valid option: medium term results of a prospective comparative study with the posterior intravaginal slingoplasty operation. *Int Urogynecol J Pelvic Floor Dysfunct* 2007; 18: 889–893
  101. Nicita G, Li Marzi V, Filocamo MT, Dattolo E, Marzocco M, Paoletti MC, et al. Uterus-sparing vaginal surgery of genitourinary prolapse employing biocompatible material. *Urol Int* 2005; 75: 314–318
  102. Nieminen K, Hiltunen KM, Laitinen J, Oksala J, Heinonen PK. Transanal or vaginal approach to rectocele repair: a prospective, randomized pilot study. *Dis Colon Rectum* 2004; 47: 1636–1642
  103. Nygaard IE, McCreery R, Brubaker L, Connolly A, Cundiff G, Weber AM, et al. Abdominal sacrocolpopexy: a comprehensive review. *Obstet Gynecol* 2004; 104: 805–823
  104. Paraiso MF, Barber MD, Muir TW, Walters MD. Rectocele repair: a randomized trial of three surgical techniques including graft augmentation. *Am J Obstet Gynecol* 2006; 195: 1762–1771
  105. Rodriguez LV, Bukkapatnam R, Shah SM, Raz S. Transvaginal paravaginal repair of high-grade cystocele central and lateral defects with concomitant suburethral sling: report of early results, outcomes, and patient satisfaction with a new technique. *Urology* 2005; 66: 57–65
  106. Ross JW, Preston M. Laparoscopic sacrocolpopexy for severe vaginal vault prolapse: five-year outcome. *J Minim Invasive Gynecol* 2005; 12: 221–226
  107. Rozet F, Mandron E, Arroyo C, Andrews H, Cathelineau X, Mombet A, et al. Laparoscopic sacral colpopexy approach for genito-urinary prolapse: experience with 363 cases. *Eur Urol* 2005; 47: 230–236
  108. Salvatores M, Pellegrini P, Botchorishvili R, Canis M, Pouly JL, Mage G, et al. Laparoscopic promontal fixation: assessment of 100 cases. *Minerva Ginecol* 2006; 58: 405–410
  109. Sand PK, Koduri S, Lobel RW, Winkler HA, Tomezsko J, Culligan PJ, et al. Prospective randomized trial of polyglactin 910 mesh to prevent recurrence of cystoceles and rectoceles. *Am J Obstet Gynecol* 2001; 184: 1357–1362; discussion 62–64
  110. Schettini M, Fortunato P, Gallucci M. Abdominal sacral colpopexy with prolene mesh. *Int Urogynecol J Pelvic Floor Dysfunct* 1999; 10: 295–299
  111. Shah SM, Sultan AH, Thakar R. The history and evolution of pessaries for pelvic organ prolapse. *Int Urogynecol J Pelvic Floor Dysfunct* 2006; 17: 170–175
  112. Shull BL, Bachofen C, Coates KW, Kuehl TJ. A transvaginal approach to repair of apical and other associated sites of pelvic organ prolapse with uterosacral ligaments. *Am J Obstet Gynecol* 2000; 183: 1365–1373; discussion 73–74
  113. Shull BL, Baden WF. A six-year experience with paravaginal defect repair for stress urinary incontinence. *Am J Obstet Gynecol* 1989; 160: 1432–1439; discussion 9–40
  114. Shull BL, Benn SJ, Kuehl TJ. Surgical management of prolapse of the anterior vaginal segment: an analysis of support defects, operative morbidity, and anatomic outcome. *Am J Obstet Gynecol* 1994; 171: 1429–1436; discussion 36–39
  115. Silva WA, Kleeman S, Segal J, Pauls R, Woods SE, Karram MM. Effects of a full bladder and patient positioning on pelvic organ prolapse assessment. *Obstet Gynecol* 2004; 104: 37–41

## 1.3.2 Descensus genitalis der Frau – Diagnostik und Therapie

116. Silva WA, Pauls RN, Segal JL, Rooney CM, Kleeman SD, Karram MM. Uterosacral ligament vault suspension: five-year outcomes. *Obstet Gynecol* 2006; 108: 255–263
117. Singh K, Cortes E, Reid WM. Evaluation of the fascial technique for surgical repair of isolated posterior vaginal wall prolapse. *Obstet Gynecol* 2003; 101: 320–324
118. Sulak PJ, Kuehl TJ, Shull BL. Vaginal pessaries and their use in pelvic relaxation. *J Reprod Med* 1993; 38: 919–923
119. Sullivan ES, Longaker CJ, Lee PY. Total pelvic mesh repair: a ten-year experience. *Dis Colon Rectum* 2001; 44: 857–863
120. Tunn R, Picot A, Marschke J, Gauruder-Burmester A. Sonomorphological evaluation of polypropylene mesh implants after vaginal mesh repair in women with cystocele or rectocele. *Ultrasound Obstet Gynecol* 2007; 29: 449–452
121. Uccella S, Ghezzi F, Bergamini V, Serati M, Cromi A, Franchi M, et al. Laparoscopic uterosacral ligaments plication for the treatment of uterine prolapse. *Arch Gynecol Obstet* 2007; 276: 225–229
122. Viana R, Colaco J, Vieira A, Goncalves V, Retto H. Cystocele – vaginal approach to repairing paravaginal fascial defects. *Int Urogynecol J Pelvic Floor Dysfunct* 2006; 17: 621–623
123. Visco AG, Weidner AC, Barber MD, Myers ER, Cundiff GW, Bump RC, et al. Vaginal mesh erosion after abdominal sacral colpopexy. *Am J Obstet Gynecol* 2001; 184: 297–302
124. Weber AM, Richter HE. Pelvic organ prolapse. *Obstet Gynecol* 2005; 106: 615–634
125. Weber AM, Walters ML, Piedmonte MR, Ballard LA. Anterior colporrhaphy: a randomized trial of three surgical techniques. *Am J Obstet Gynecol* 2001; 185: 1299–1304; discussion 304–306
126. Wheeler TL, 2nd, Gerten KA, Richter HE, Duke AG, Varner RE. Outcomes of vaginal vault prolapse repair with a high uterosacral suspension procedure utilizing bilateral single sutures. *Int Urogynecol J Pelvic Floor Dysfunct* 2007; 18: 1207–1213
127. Wu JM, Wells EC, Hundley AF, Connolly A, Williams KS, Visco AG. Mesh erosion in abdominal sacral colpopexy with and without concomitant hysterectomy. *Am J Obstet Gynecol* 2006; 194: 1418–1422
128. Wu V, Farrell SA, Baskett TF, Flowerdew G. A simplified protocol for pessary management. *Obstet Gynecol* 1997; 90: 990–994
129. Yan A, Anne M, Karine A, Vanessa F, Christophe P, Anne T, et al. Cystocele repair by a synthetic vaginal mesh secured anteriorly through the obturator foramen. *Eur J Obstet Gynecol Reprod Biol* 2004; 115: 90–94

## Anhang

### Verfahren zur Konsensbildung

#### Einführung

Leitlinien als Instrument des Qualitätsmanagements in der Medizin sind wichtige Entscheidungshilfen für Ärzte und Patienten und werden auch von der Gesundheitspolitik gefordert. Die kontinuierliche Verbesserung der methodischen Qualität von Leitlinien ist daher ein wichtiges Ziel.

Deshalb wurde im Herbst 2006 von der DGGG beschlossen, die Leitlinie „Belastungsinkontinenz der Frau“ als Leitlinie auf Stufe-2-Niveau und die Leitlinie „Descensus genitalis der Frau – Diagnostik und Therapie“ auf Stufe 3 (**Anhang Tabelle 1**) zu erstellen. Prof. Dr. Th. Dimpfl wurde als Leitlinien-Koordinator benannt.

**Tabelle 1: Das Stufenschema der AWMF (2).**

Stufe 1	durch eine Expertengruppe im informellen Konsens entwickelt
Stufe 2	durch eine interdisziplinäre Expertengruppe mit formaler Konsensusfindung (nominaler Gruppenprozess, Delphi-Methode, formale Konsensuskonferenz) entwickelt
Stufe 3	Leitlinie mit allen Elementen systematischer Entwicklung: formale Konsensusfindung (s.o.), systematische Recherche und Bewertung der Literatur sowie Klassifizierung von Studien und Empfehlungen nach den Kriterien der evidenzbasierten Medizin, klinische Algorithmen, Outcome-Analyse, Entscheidungsanalyse

#### Zusammensetzung der Leitliniengruppe

Bei der Bildung der Leitliniengruppe wurde beachtet, repräsentative Vertreter aller für das Leitlinienthema relevanten Fachgruppen und der von der Leitlinie betroffenen Patienten aufzunehmen. Dazu wurden die unten aufgeführten Arbeitsgemeinschaften der DGU (Deutsche Gesellschaft für Urologie), der AUG (Arbeitsgemeinschaft Urogynäkologie, Schweiz) und des Arbeitskreises Blasenfunktionsstörungen der Österreichischen Gesellschaft für Urologie angesprochen mit der Bitte, offizielle Vertreter für die Erstellung der Leitlinie benennen. Dabei wurden Vorschläge vom Leitlinien-Koordinator gemacht. Den Gruppen stand es frei, diese anzunehmen oder eigene Personen zu benennen.



Die Leitlinien-Gruppe wurde damit wie folgt zusammengesetzt:

**Tabelle 2: Leitlinien-Gruppe.**

Vertreter	Gruppe
Prof. Dr. Th. Dimpfl Prof. Dr. H. Kölbl PD U. Peschers Prof. Dr. E. Petri	Arbeitsgemeinschaft für Urogynäkologie und Plastische Beckenbodenrekonstruktion (AGUB) der DGGG
Prof. Dr. K. Höfner Prof. Dr. H. Palmtag Prof. Dr. D. Schultz-Lampel Prof. Dr. K. Tamussino	Arbeitskreis Urologische Funktionsdiagnostik und Urologie der Frau in der DGU – Deutsche Gesellschaft für Urologie
Prof. Dr. H. Heidler	AUB: Arbeitsgemeinschaft für Urogynäkologie und rekonstruktive Beckenbodenchirurgie, Österreich
Prof. Dr. G. Schär Dr. A. Kuhn	Arbeitskreis Blasenfunktionsstörungen der Österreichischen Gesellschaft für Urologie AUG: Arbeitsgemeinschaft Urogynäkologie, Schweiz

### Konsensusverfahren

#### Vorbereitung

Am 11.5.2007 fand in Kassel die erste Sitzung zu den beiden geplanten Leitlinien unter dem Vorsitz von Prof. Dr. Th. Dimpfl statt. Als Grundlage der neuen Leitlinien sollten die Stufe-1-Leitlinien der DGGG aus dem Jahr 2003 dienen. Die Arbeitsgemeinschaften der DGU sowie der Österreichischen und Schweizer Gesellschaften sowie die AWMF sollten kontaktiert werden, um eine konstituierende Sitzung am 23.5.2007 in Frankfurt zu ermöglichen.

**Tabelle 3: Teilnehmer der Sitzung am 11.5.2007 in Kassel.**

Anthuber, C., Starnberg  
Bader, W., Höxter  
Baessler, K., Berlin  
Bettin, S., Rüdersdorf  
Bjelic-Radisic, V., Graz  
Dimpfl, T., Kassel  
Franz, B., Braunschweig  
Hübner, M., Tübingen  
Hußlein, E.-M., Regensburg  
Jundt, K., München  
Keim, S., Starnberg  
Kociszewski, J., Hagen  
Lange, R., Alzey

Leitsch, D., Mönchengladbach  
 Maleika, A., Heidelberg  
 Naumann, G., Mainz  
 Petri, E., Schwerin  
 Reisenauer, C., Tübingen  
 Rötger, J., Dortmund  
 Steigerwald, U., Mühlacker  
 Szych, A., Kassel  
 Theurer, W., Stuttgart  
 Turovets, M., Gießen  
 Viereck, V., Frauenfeld  
 Watermann, D., Freiburg

Am 23.5.2007 fand in Kassel unter dem Vorsitz von Prof. Dr. Th. Dimpfl die konstituierende Sitzung der Leitlinienkommission statt. Die Leitlinienkommissionsgruppen für die beiden Leitlinien wurden festgelegt wie in Tabelle 4 aufgeführt.

Die Inhalte wurden von einzelnen Vertretern der Fachgruppen im Vorfeld aktualisiert bzw. neu erarbeitet.

**Tabelle 4: Arbeitsgruppe der Leitlinie „Descensus genitalis der Frau – Diagnostik und Therapie“.**

Teilnehmer	Gruppe
Dr K. Baessler	Federführend Gynäkologie
Dr. C Reisenauer	
C. Anthuber	AGUB
C. Frank	AGUB
Ch. Fünfgeld	AGUB
Markus Hübner	AGUB
Katharina Jundt	AGUB
Sabine Keim	AGUB
Gert Naumann	AGUB
Dirk Watermann	AGUB
Heiko Franz	AGUB
Markus Hübner	AGUB
Jazek Kociszewski	AGUB
Ulrich Steigerwald	AGUB
Engelbert Hanzal	AGUB
Ursula Peschers	AGUB
Eckardt Petri	AGUB
Helmt Heidler	Urologie

Die Statements als Arbeitsgrundlage für das Konsensusverfahren wurden in Form eines Fließtexts von den verantwortlichen Bearbeitern erstellt. Die Kernaussagen repräsentieren in erster Linie die wesentlichen Entscheidungspunkte im logischen Fluss des Versorgungsprozesses, die durch die formale Erstellung klinischer Al-



gorithmen identifiziert wurden, aber auch Maßnahmen, die als obsolet angesehen werden, sowie Stellungnahmen zur Patientenaufklärung. Dieser erste Leitlinienentwurf wurde an die Leitliniengruppe versandt und lag als Tischvorlage bereit.

**Tabelle 5: Teilnehmer der Sitzung am 23.5.2007 in Frankfurt.**

Vertreter	Gruppe
Prof. Dr. Th. Dimpfl Prof. Dr. H. Kölbl PD U. Peschers Prof. Dr. E. Petri	Arbeitsgemeinschaft für Urogynäkologie und Plastische Beckenbodenrekonstruktion (AGUB) der DGGG
Prof. Dr. K. Höfner Prof. Dr. H. Palmtag Prof. Dr. D. Schultz-Lampel	Arbeitskreis Urologische Funktionsdiagnostik und Urologie der Frau in der DGU – Deutsche Gesellschaft für Urologie
Prof. Dr. K. Tamussino	AUB: Arbeitsgemeinschaft für Urogynäkologie und rekonstruktive Beckenbodenchirurgie, Österreich
Prof. Dr. H. Heidler	Arbeitskreis Blasenfunktionsstörungen der Österreichischen Gesellschaft für Urologie
Prof. Dr. G. Schär Dr. A. Kuhn	AUG: Arbeitsgemeinschaft Urogynäkologie, Schweiz

Während der Diskussion konnte ein Großteil der strittigen Passagen des Leitlinientextes geklärt werden. Auch eine Vielzahl von redaktionellen Änderungen wurde einstimmig von der Leitlinien-Gruppe beschlossen,

Am 19.10.2007 fand in Frankfurt unter Moderation von Prof. Dr. Th. Dimpfl der Abstimmungsprozess über die eingearbeiteten und neuen Kernaussagen der Leitlinie statt. Änderungen und Ergänzungen der Leitlinie aufgrund der Abstimmungsergebnisse wurden vorgenommen.

**Tabelle 6: Teilnehmer der Sitzung am 19.10.2007.**

Vertreter	Gruppe
Prof. Dr. Th. Dimpfl Prof. Dr. H. Kölbl PD U. Peschers Prof. Dr. E. Petri	Arbeitsgemeinschaft für Urogynäkologie und Plastische Beckenbodenrekonstruktion (AGUB) der DGGG
Prof. Dr. K. Höfner Prof. Dr. H. Palmtag Prof. Dr. D. Schultz-Lampel	Arbeitskreis Urologische Funktionsdiagnostik und Urologie der Frau in der DGU – Deutsche Gesellschaft für Urologie
Prof. Dr. K. Tamussino	AUB: Arbeitsgemeinschaft für

Prof. Dr. H. Heidler	Urogynäkologie und rekonstruktive Beckenbodenchirurgie, Österreich
Prof. Dr. G. Schär Dr. A. Kuhn	Arbeitskreis Blasenfunktionsstörungen der Österreichischen Gesellschaft für Urologie AUG: Arbeitsgemeinschaft Urogynäkologie, Schweiz

Abschließende Konsentierung der Leitlinie durch die Leitliniengruppe am 1.2.2008

Änderungen und Ergänzungen der Leitlinie aufgrund der Abstimmungsergebnisse des Gruppenprozesses wurden von den federführend Verantwortlichen der Leitlinien vorgenommen. Diese überarbeitete Version wurde allen Mitgliedern der Leitlinien-Gruppe zugesandt mit der Bitte um kritische Beurteilung des Gesamttexts, konkrete Stellungnahme zu den Änderungen und Begründung durch Literaturverweis. Gemäß den Rückmeldungen wurde der Text erneut überarbeitet.

**Tabelle 7: Teilnehmer der Sitzung am 1.2.2008.**

Vertreter	Gruppe
Prof. Dr. Th. Dimpfl Prof. Dr. H. Kölbl PD U. Peschers Prof. Dr. E. Petri Prof. Dr. K. Höfner Prof. Dr. H. Palmtag Prof. Dr. D. Schultz-Lampel	Arbeitsgemeinschaft für Urogynäkologie und Plastische Beckenbodenrekonstruktion (AGUB) der DGGG
Prof. Dr. K. Tamussino	Arbeitskreis Urologische Funktionsdiagnostik und Urologie der Frau in der DGU – Deutsche Gesellschaft für Urologie
Prof. Dr. H. Heidler	AUB: Arbeitsgemeinschaft für Urogynäkologie und rekonstruktive Beckenbodenchirurgie, Österreich
Prof. Dr. G. Schär Dr. A. Kuhn	Arbeitskreis Blasenfunktionsstörungen der Österreichischen Gesellschaft für Urologie AUG: Arbeitsgemeinschaft Urogynäkologie, Schweiz

**Evidenz Leitlinie Deszensus**

Die Leitlinie zur Therapie des Genitaldeszensus wurde als evidenzbasierte Stufe-2-Leitlinie konzipiert. Es wurde eine umfassende Literatursuche zur konservativen und operativen Deszensustherapie durchgeführt in Medline und im Cochrane-

Register, in Referenzlisten und in den Abstracts der Annual Meetings der International Continence Society (ICS) und der International Urogynecological Association (IUGA) ab 2004 mit Podiumspräsentation, die in den Zeitschriften „Neurourology and Urodynamics“ und „International Journal of Urogynecology“ publiziert wurden. Eingeschlossen wurden Originalarbeiten ab 1998 mit einem Nachkontrollzeitraum von mindestens 12 Monaten für die Beurteilung der Erfolgsraten. Für die Beschreibung von perioperativen Komplikationen gab es keine zeitliche Limitierung. Frühere Literatur wurde eingeschlossen, falls die Ergebnisse bedeutsam für diese Leitlinie erschienen. Es gab keine Sprachbeschränkung. Die Studien wurden kritisch bewertet, die Validität der Studie evaluiert und die Daten tabellarisch extrahiert.

Die Studien wurden kritisch bewertet, die Validität der Studie evaluiert und die Daten tabellarisch extrahiert. Wenn möglich und angebracht, wurden die Daten zusammengefasst und analysiert. Anhand der erarbeiteten Daten wurden Empfehlungen formuliert. Wenn es zu einem Thema randomisierte Studien oder systematische Reviews mit oder ohne Metaanalysen gab, wurde diesen eine größere Bedeutung in der Erarbeitung der Empfehlungen, entsprechend der Evidenzlevel, beigemessen. Die Ergebnisse wurden mit allen Deszensusgruppen-Mitarbeitern diskutiert und gemeinsam die Empfehlungen erarbeitet. Nach der Konsensusfindung in der Gruppe wurde die Leitlinie wie oben beschrieben weiteren Prüfungen unterzogen.

### **Publikation**

Die Freigabe zur Publikation erfolgte nach Verabschiedung der Leitlinie durch den Vorstand der Deutschen Gesellschaft für Gynäkologie und Geburtshilfe (DGGG).

### **Redaktionelle Unabhängigkeit**

Die DGGG hat für diese S2-Leitlinie keine finanziellen oder andere Unterstützung von kommerziellen Interessengruppen erhalten. Hinweise auf mögliche Verpflichtungen, Interessenkonflikte oder Einflussnahmen von Dritten sind nicht bekannt.

### **Aktualisierungsverfahren**

Die Leitlinie ist bis Ende 2010 gültig.

Eine Überprüfung, Aktualisierung und Bekanntmachung wird jährlich von der DGGG in Zusammenarbeit mit dem Leitlinien-Koordinator durchgeführt.

### **Literaturverzeichnis Anhang**

1. Delbecq AL, Van de Ven AH, Gustafson DH. Group techniques for program planning. Scott foresman and Company, Glenview, IL, 1975: 1–174
2. Lorenz W, Ollenschläger G. Das Leitlinien-Manual. Entwicklung und Implementierung von Leitlinien in der Medizin. CD-Version © ÄZQ, Köln; AWMF, Düsseldorf; Urban & Fischer Verlag, Niederlassung Jena, 2001

### Akkreditierung

Die Leitlinie wurde von folgenden Fachgesellschaften akkreditiert:

- Deutsche Gesellschaft für Gynäkologie und Geburtshilfe e.V. (DGGG, Federführung),
- Deutsche Gesellschaft für Urologie e.V. (DGU),
- AUB: Arbeitsgemeinschaft für Urogynäkologie und rekonstruktive Beckenbodenchirurgie, Österreich,
- Arbeitskreis Blasenfunktionsstörungen der Österreichischen Gesellschaft für Urologie,
- AUG: Arbeitsgemeinschaft Urogynäkologie, Schweiz.

### Autoren

*Federführend:* Kaven Baessler (Therapie) und Christl Reisenauer (Diagnostik)

Unter Mitarbeit von

- *Gynäkologie (alphabetisch):* Anthuber C, Frank, Ch. Fünfgeld, Markus Hübner, Katharina Jandt, Sabine Keim, Gert Naumann, Dirk Watermann, Heiko Franz, Markus Hübner, Jazek Kociszewski, Ulrich Steigerwald, Engelbert Hanzal, Ursula Peschers, Eckardt Petri
- *Urologie:* Helmut Heidler
- *Arbeitsgemeinschaft für Urogynäkologie und Plastische Beckenbodenrekonstruktion (AGUB) in der DGGG* (vertreten durch Th. Dimpfl, H. Kölbl, U. Peschers, E. Petri)
- *Arbeitskreis Urologische Funktionsdiagnostik und Urologie der Frau in der Deutschen Gesellschaft für Urologie (DGU)*, vertreten durch H. Heidler, K. Höfner, H. Palmtag, D. Schultz-Lampel
- *Arbeitsgemeinschaft für Urogynäkologie und rekonstruktive Beckenbodenchirurgie (AUB), Österreich* (vertreten durch K. Tamussino)
- *Arbeitskreis Blasenfunktionsstörungen der Österreichischen Gesellschaft für Urologie* (vertreten durch H. Heidler)
- *Arbeitsgemeinschaft Urogynäkologie (AUG), Schweiz* (vertreten durch A. Kuhn, G. Schär)

### Freigabe Autoren der Leitliniengruppe

April 2008

### Freigabe DGGG

Juni 2008. Im Februar 2009 hat die AGUB nach Aufforderung durch die DGGG die Leitlinie als S1-Leitlinie +IDA (mit interdisziplinärem Abgleich) eingestuft.

### Aktualisierungsverfahren

Die Leitlinie ist bis Ende 2012 gültig.

Eine Überprüfung, Aktualisierung und Bekanntmachung wird jährlich von der DGGG in Zusammenarbeit mit dem Leitlinien-Koordinator durchgeführt.