

- 2. Allgemeine Gynäkologie
- 2.3. Urogynäkologie
- 2.3.12.x. Störungen der sexuellen Differenzierung

Deutsche Gesellschaft für Urologie

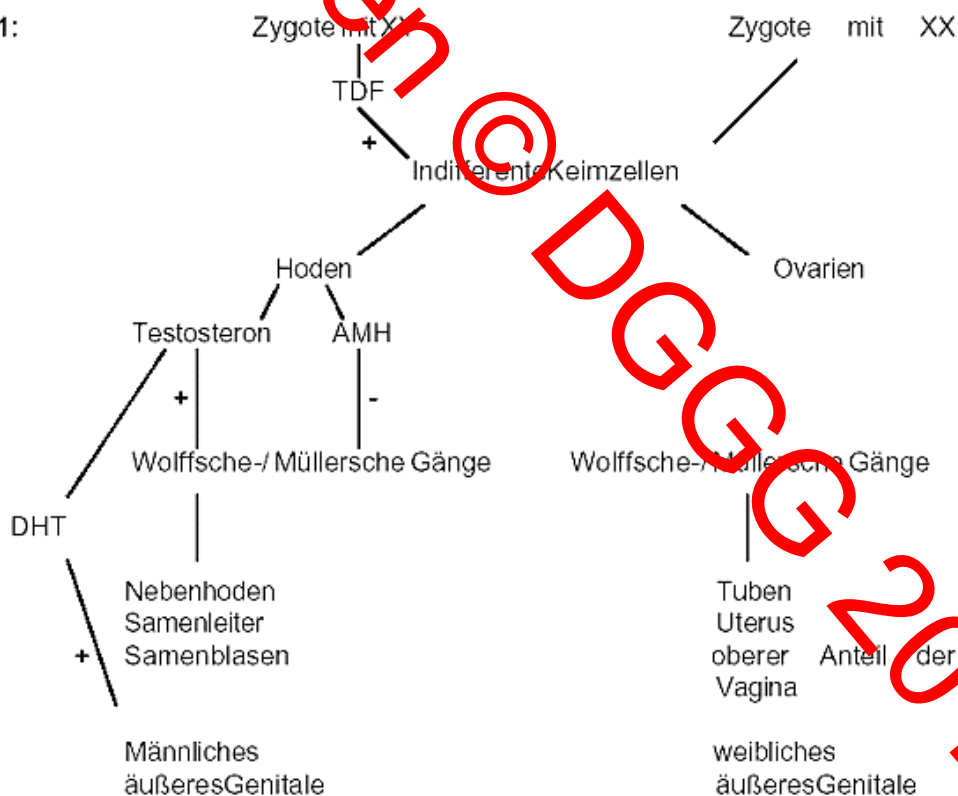
Störungen der sexuellen Differenzierung

Allgemeine Aspekte:

Entwicklung

Die sexuelle Differenzierung erfolgt in mehreren Schritten (Abb.1):

Abb.1:



1. Mit der Befruchtung wird das chromosomale Geschlecht festgelegt.
2. Das gonadale Geschlecht entwickelt sich männlich, wenn die Zygote ein X- und ein Y-Chromosom enthält, und die "sex-determining region" auf dem Y-Chromosom (SRY) die Produktion eines maskulinisierenden Transkriptionsfaktors ("testis-determining factor" (TDF)) auslöst. Nach Einwandern der Keimzellen in die indifferente Keimanlage entwickelt sich dann ein Hoden, wobei auch einige autosomale Gene, z.B. SOX-9, an einer normalen

Hodenentwicklung beteiligt sind. In Anwesenheit zweier X Chromosomen, d.h. ohne TDF, entsteht ein Ovar.

3. Das männliche phänotypische Geschlecht entsteht, wenn in den Hoden die Sertoli-Zellen das Anti-Müllerian Hormon (AMH), auch als Müller'scher Regressionsfaktor bezeichnet, produzieren. Dieses steuert die Rückbildung der Strukturen der Müllerschen Gänge. Kurz danach beginnen die Leydig-Zellen mit der Produktion von Testosteron. Dieses ist für die Differenzierung der Strukturen der Wolff'schen Gänge verantwortlich, aus denen Samenbläschen, Ductus deferens und Nebenhoden entstehen. Für die Differenzierung des Sinus urogenitalis und des äußeren Genitale ist Dihydrotestosteron (DHT) verantwortlich, welches aus Testosteron durch das Enzym 5-Alpha-Reduktase entsteht, und auf die lokalen Rezeptoren viermal stärker einwirkt als Testosteron.

Das weibliche phänotypische Geschlecht entsteht, wenn die o.g. Hormoneinflüsse fehlen. Dann entwickeln sich die Müller'schen Gänge weiter, und es entstehen die Strukturen des weiblichen Genitale.

Störungen dieser Entwicklung sind auf allen drei Ebenen, genetisch, die inneren und äußeren Geschlechtsmerkmale betreffend, häufig. Zur korrekten Geschlechtszuweisung und Therapie ist eine differenzierte Kenntnis der Zusammenhänge und Diagnostik unabdingbar. Für die Klassifikation des sehr breiten Spektrums der sexuellen Differenzierungsstörungen hat sich die Einteilung von T. Allen durchgesetzt:

4. Pseudohermaphroditismus femininus (chromosomales und gonadales Geschlecht weiblich, Phänotyp intersexuell bis vollständig männlich)
5. Pseudohermaphroditismus masculinus (chromosomales und gonadales Geschlecht männlich, Phänotyp männlich hypoplasisch, intersexuell bis vollständig weiblich)
6. echter Hermaphroditismus
7. gemischte Gonadendysgenese
8. reine Gonadendysgenese
9. Gonadenagenese

Diagnostik

Bei einem Neugeborenen besteht der Verdacht auf Diskrepanzen in der sexuellen Differenzierung bei

1. intersexuellem Genitale
2. nicht palpablen Hoden
3. Hypospadie und uni- oder bilateral nicht palpablen Hoden
4. Salzverlustsyndrom

Besteht der Verdacht auf Intersex, ist eine Abklärung mit großer Sorgfalt erforderlich. Die Geschlechtszuweisung sollte bis zur Klärung der Befunde unterbleiben. Für das Standesamt kann eine Bescheinigung ausgestellt werden, die eine geschlechtliche Nichtzuordnung bis zur medizinischen Klärung der Befunde legalisiert. In der Regel darf dies einen Zeitraum von 6-12 Wochen umfassen.

Die Abklärung umfaßt:

5. Anamnese: Schwangerschaftsverlauf, Familienanamnese, Indexfälle in der Familie, Virilisierungserscheinungen bei der Mutter durch exogene Hormone, hormonaktive Tumoren (Arrhenoblastome, Luteome, Nebennierentumoren) oder Stoffwechseldefekte, wie z.B. den plazentaren Aromatasemangel.
6. Körperliche Untersuchung: beim Neugeborenen lassen sich Gonaden und Hernien besonders gut beurteilen und das Genitale auf Hinweiszeichen untersuchen.
7. Chromosomenanalyse: Als Standard gilt heute die Chromosomenanalyse an einer repräsentativen Anzahl von Chromosomensätzen, um auch Mosaik erkennen zu können. Ergänzend sollte hier bei unauffälligem Befund und klinisch festbestehendem Verdacht die In-Situ-Hybridisierung durchgeführt werden. Der Wangenschleimhautabstrich zur Barr-Körperchen Bestimmung ist obsolet.
8. Biochemische Untersuchungen im Blut und Urin; molekulargenetische Analyse aus Zellen
9. Untersuchungen der Androgenbindung und der 5-Alpha-Reduktase-Enzymaktivität an Genitalthautfibroblasten.
10. Sonographische, radiologische und ggf. endoskopische Abklärung.

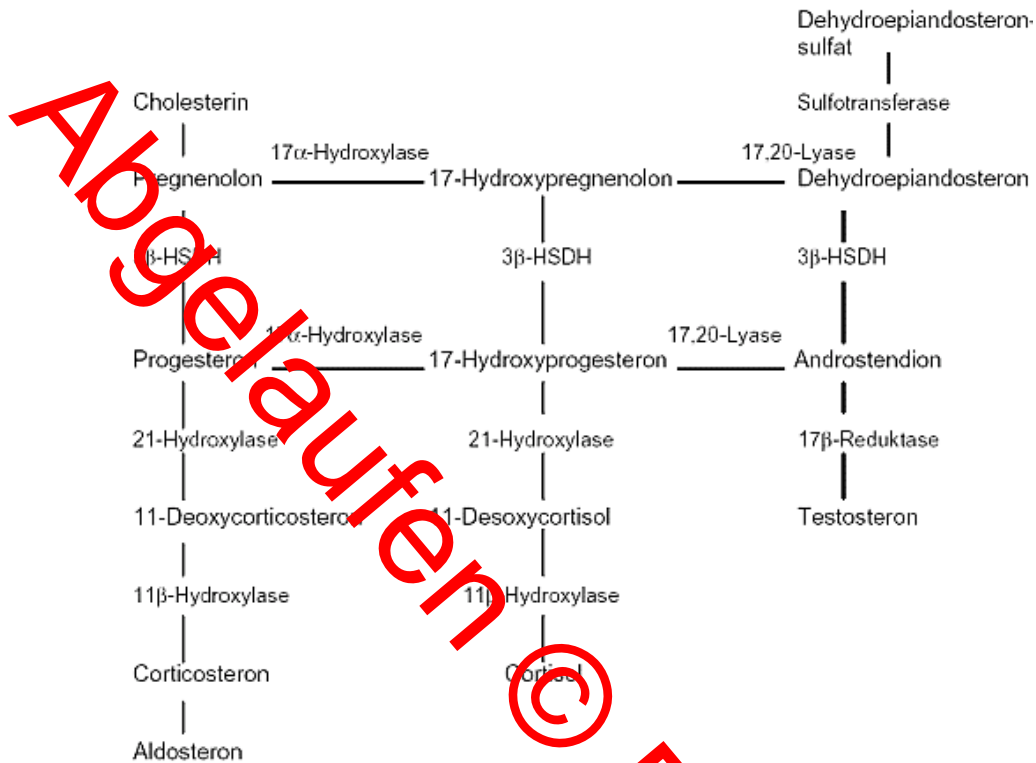
Störungen der sexuellen Differenzierung gehen häufig mit Anomalien anderer Organe einher, so daß eine aufmerksame vollständige Untersuchung stattfinden muß. Die Behandlung erfolgt interdisziplinär durch pädiatrische Endokrinologen, Humangenetiker, Gynäkologen und Urologen.

Spezielle Krankheitsbilder:

1. Pseudohermaphroditismus femininus

Unter diesem Begriff werden sexuelle Differenzierungsstörungen zusammengefaßt, bei denen das chromosomale und gonadale Geschlecht weiblich, das äußere Erscheinungsbild jedoch intersexuell bis vollständig maskulin ist. Dies ist begründet in einer vermehrten Androgenzufuhr während der Embryogenese. Die erhöhte Androgenkonzentration kann dabei vom Feten selber stammen oder aus dem mütterlichen Kreislauf übertragen werden. Eine vermehrte fetale Eigenproduktion von Androgenen kann durch hormonproduzierende Tumore oder eine gestörte Cortisol-Synthese in der Nebenniere herrühren. Im letzten Fall spricht man von einem adrenogenitalen Syndrom (AGS). Dieses Krankheitsbild liegt in über der Hälfte aller Intersex-Fälle vor. Aufgrund verschiedener Enzym-Defekte - am häufigstem einem 21-Hydroxylase-Mangel - wird zu wenig Cortisol gebildet (Tab. 1).

Tab. 1: Vereinfachtes Schema der Steroidhormonbiosynthese in der Nebennierenrinde (aus Urol B, 1:25 (1997))



Durch das negative Feedback kommt es zu einem Anstieg des ACTH, und die sich anhäufenden Stoffwechselprodukte vor dem jeweiligen Enzymblock werden vermehrt zu Androgenen umgewandelt. Klinisch kommt es zu einer Nebennierenrindenhypertrophie und einer Virilisierung des äußeren Genitale. Diese kann unterschiedlich stark ausgeprägt sein. In Extremfällen wird das Kind bei Geburt als Junge eingestuft. Das Skrotum ist aber leer, und bei der Sonographie fallen innere weibliche Geschlechtsorgane auf.

Der Virilisierungsgrad des äußeren Genitale wird nach Prader klassifiziert (Abb. 2).

DGE 2013

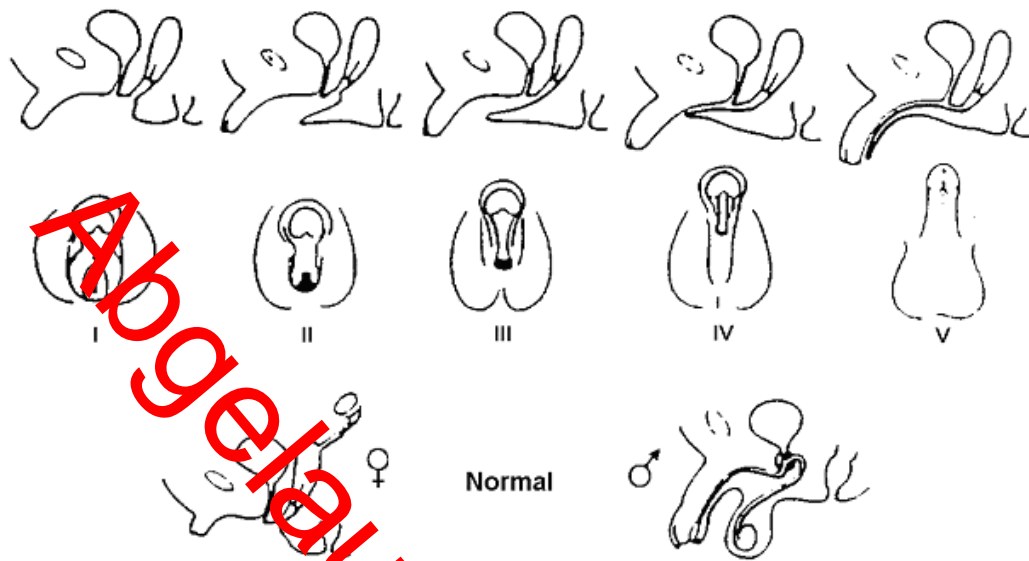


Abb. 2: Klassifikation des intersexuellen Genitales nach Prader

Zur sicheren Einordnung des Krankheitsbildes sollten verschiedene Zwischenprodukte der Cortisol-Synthese und deren Metabolite im Serum bzw. Urin bestimmt werden (Tab.2).

Tab. 2: Erhöhte Steroide im Plasma und deren Harnmetabolite bei Adrenogenitalem Syndrom (aus Urol B, 1:27 (1997))

Defekt	Plasma	Urin
21-Hydroxylase	17a-Hydroxyprogesteron	Pregnantriol
11b-Hydroxylase	11-Desoxycortisol	Tetrahydro-11-Desoxycortisol
3b-Hydroxysteroid-Dehydrogenase	DHEA	Pregnenetriol

Seit dem Jahr 2000 geschieht dies im Rahmen einer Screeninguntersuchung im Hinblick auf das Vorliegen eines 21-Hydroxylase-Mangels. Die Bestimmungen sollten in einem Labor erfolgen, das mit den kindlichen Normalwerten vertraut ist. Neben einer verminderten Cortisol-Synthese kann auch die Aldosteron-Synthese betroffen sein. Liegen hier verminderte Spiegel vor, kommt es zum Salzverlust. In ausgeprägten Fällen besteht eine Salzverlustkrise. Diese ist lebensbedrohlich. Typische klinische Zeichen sind:

- Unruhe
- Erbrechen
- Exsikkose, zunehmende Zyanose
- rasche, mühsame Atmung, kaum tastbarer Puls
- Fieber, Krämpfe
- Eintrübung

In leichten Fällen besteht nur ein latenter Salzbedarf, der keiner akuten Therapie bedarf.

Die Therapie des Stoffwechseldefektes beim AGS besteht in der lebenslangen Zufuhr eines Glucocorticoids und ggf. zusätzlich eines Mineralocorticoids. Im Hinblick auf die Glucocorticoidgabe wird zunächst mit Hydrocortison substituiert. Nach Abschluß des Längenwachstums kann auf ein synthetisches Glucocorticoid mit längerer Halbwertszeit, wie Dexamethason, umgestellt werden, welches einfacher zu dosieren ist. Da die Dosierungen sehr individuell erfolgen müssen, muß immer ein Kinderendokrinologe konsultiert werden. Die Patienten müssen mit einem Notfallausweis versehen sein, und bei besonderen Stresssituationen, z.B. vor Operationen, Dosierungsanpassungen vorgenommen werden.

Finden sich keine Hinweise auf ein AGS, ist an eine Androgenzufuhr über den mütterlichen Kreislauf zu denken. Zum einen sollte die Mutter nach Androgenhaltigen Medikamenten, die sie während der Schwangerschaft genommen hat, befragt werden. Ist dies nicht der Fall, so muß nach Androgen-produzierenden Tumoren bei der Mutter geahndet werden, z.B. Arrhenoblastom oder Luteom. Außerdem ist zu klären, ob die Mutter heterogene Merkmalsträgerin für das AGS ist oder Enzymdefekte, z.B. bei Mangel an plazentarer Aromatase, vorliegen.

Beim Pseudohermaphroditismus femininus erfolgt in der Regel eine Angleichung des virilisierten äußeren Genitale an das weibliche Geschlecht, da Karyotyp und innere Geschlechtsorgane weiblich sind. Zudem bietet die operative Korrektur von der männlichen in die weibliche Richtung weit weniger Schwierigkeiten als umgekehrt. Bei ausgeprägter Virilisierung (Prader IV/V) kann auch das Verbleiben in der männlichen Rolle diskutiert werden. Bei dieser Entscheidung bedarf es keiner operativen Korrektur des äußeren Genitale.

2. Pseudohermaphroditismus masculinus

Beim männlichen Pseudohermaphroditismus besteht ein 46,XY-Karyotyp, und es liegt ausschließlich Hodengewebe vor. Die übrigen inneren Geschlechtsorgane sind, wenn ausgebildet, männlich. In wenigen Ausnahmen sind rudimentäre weibliche Organe ausgebildet. Das äußere Genitale ist männlich hypoplastisch, intersexuell oder vollständig weiblich.

Es können verschiedene Ursachen zugrundeliegen:

- gonadale LH-Resistenz,
- Leydigzellagenesie oder -hypoplasie
- Störungen der Testosteron-Biosynthese
- Störungen des Androgen-Metabolismus
- Androgen-Resistenz
- Verabreichung von Östrogenen oder Progesteron in der Schwangerschaft

Bei einer kompletten gonadalen LH-Resistenz oder einer Leydigzellagenesie ist der Phänotyp vollständig weiblich. Da bei fehlender Testosteronproduktion auch die Differenzierung der Wolff'schen Gänge unterbleibt, andererseits aber das von den Sertolizellen gebildete AMH die Entwicklung der Müller'schen Gänge unterbindet, sind keine inneren Geschlechtsorgane angelegt. Bei der Leydigzellhy-

poplasie variiert der Befund entsprechend dem Ausmaß an funktionsfähigem Restgewebe. Ursache einer Leydigzell-Insuffizienz sind meist inaktivierende Mutationen des LH-Rezeptors.

Störungen der Testosteron-Biosynthese können auf 5 verschiedene Enzym-Defekte zurückgeführt werden (Tab. 3).

Tab. 3: Enzymdefekte bei Testosteron-Biosynthesestörungen (aus Päd. Endokrinologie, K. Kruse (Hrsg.), Thieme Verlag, S. 132-187, 1999)

mit NN-Insuffizienz:		
Cytochrom P450c17	3β-Hydroxysteroid-Dehydrogenase	P450c17-Hydroxylase
Mineralcorticoide -	17OH-Pregnenolon +	ACTH +
Glucocorticoide -	DHEA(S) +	(Desoxy) Corticosteron +
Sexualhormone -	Testosteron -	Progesteron +
Renin +	Östradiol (postpub) -	Aldosteron -/ Renin -
ACTH +		17OH-Progesteron -
Gonadotropine +		Cortisol -
		Testosteron -/Östradiol -
ohne NN-Insuffizienz:		
P450c17/17,20-Lyase	17β-Hydroxysteroid-Dehydrogenase	
17OH-Progesteron +	Androstendion (A)+	
17OH-Pregnenolon +	Östron (E1)+	
Androstendion -	Testosteron (T) -	
DHEA -	Östradiol (E2) -	
Testosteron -	A/T-Quotient +	
Östradiol -	E1/E2-Quotient +	
DHEA = Dehydroepiandrosteron + bedeutet erhöhte Konzentration im Plasma - bedeutet erniedrigte Konzentration im Plasma		

Abgabeunter
 © DGE 2013

3 dieser Defekte betreffen Enzyme, die auch in der Nebenniere für die Glucocorticoid-Synthese bedeutend sind, so dass bei Störungen dieser Enzyme auch ein Cortisol- oder ein kombinierter Corticoidmangel mit entsprechender Salzverlust-Symptomatik resultiert.

Die inneren männlichen Geschlechtsorgane sind nicht angelegt oder hypoplastisch, je nach Enzymdefekt. Das phänotypische Erscheinungsbild bietet alle Varianten.

Die genannten Störungen lassen sich biochemisch und molekulargenetisch abklären. Den Störungen des Androgen-Metabolismus liegt in vielen Fällen ein 5-alpha-Reduktase-Mangel zugrunde, so dass die Umwandlung von Testosteron in Dihydrotestosteron (DHT) unterbleibt. Das DHT ist entscheidend für die Differenzierung des Urogenitalsinus, der Prostata und des äußeren Genitale.

Betroffene Neugeborene fallen durch skrotale bzw. perineale Hypospadien mit oder ohne blind endende Vagina (große Utriculuscyste) auf. Die inneren Organe sind männlich. In der Pubertät kommt es zu einer stärkeren Virilisierung trotz weiterhin bestehenden 5 alpha-Reduktase-Mangels. Die Ursache dürfte in folgenden Tatsachen begründet sein:

1. Der Enzymdefekt ist nicht komplett. Unter ansteigendem Substratdruck (Testosteron) steigt daher auch der DHT-Spiegel;
2. In der Pubertät wird die extragonadale DHT-Produktion durch das nicht defekte Typ 1-Isoenzym aufgenommen. Die dann einsetzende Virilisierung ist psychisch kritisch. In einer Familie in der Dominikanischen Republik wuchsen 18 von 38 betroffenen Kindern als Mädchen auf, 16 von diesen wechselten ihre Geschlechtsrolle nach Einsetzen der Pubertät.

Einer Androgen-Resistenz können Rezeptordefekte, ein Mangel an Androgen-Rezeptoren oder qualitative Störungen der Androgen-Bindung zugrundeliegen. Das klinische Bild reicht vom komplett weiblichen Phänotyp bei kompletter Androgen-Resistenz (Testikuläre Feminisierung) über alle Formen des intersexuellen Genitale bis hin zum äußerlich vollständig männlichen Genitale bei partieller Androgenresistenz. Bei der Testikulären Feminisierung sind die Hoden meistens nicht deszendiert. Sie finden sich inguinal, sind in den Labien zu tasten oder liegen in einer Leistenhernie. - Untersuchungen an Mädchen mit einer Leistenhernie haben ergeben, daß in 1-2% eine Androgen-Resistenz vorliegt.- Die Vagina endet blind. Innere Geschlechtsorgane sind nicht ausgebildet oder hypoplastisch, da sich die Müller'schen Gänge unter der Einwirkung von AMH zurückgebildet haben, und sich die Wolff'schen Gänge bei fehlender Wirkung des Testosterons nicht weiterentwickelt haben. In der Pubertät entwickeln sich unter dem Einfluß der aus Testosteron durch periphere Aromatisierung gebildete Östrogene weibliche sekundäre Geschlechtsmerkmale. Lediglich die Achsel- und Schambehaarung fehlt oder ist gering (hairless woman). Eine Menstruation setzt nicht ein, da ein Uterus fehlt. Patienten mit normal männlich erscheinendem Phänotyp bei partieller Androgen-Resistenz sind später infertil. Die bei partieller Androgen-Resistenz in der Kindheit häufigste Erscheinungsform ist die eines normal entwickelten Jungen mit perineoskrotaler Hypospadie bei insgesamt kleinem Penis. In der Pubertät kommt es nur zu einer mangelnden Ausbildung sekundärer männlicher Geschlechtsmerkmale. Gleichzeitig entwickelt sich eine ausgeprägte Gynäkomastie (Reifenstein-Syndrom).

Vor der Pubertät ist das Hormonprofil bei der Androgen-Resistenz uncharakteristisch. Jenseits des ersten Lebensjahres können aber der Androgen-Resistenztest und eine biochemische Rezeptoranalyse (Ligandenuntersuchung) durchgeführt werden sowie das Androgen-Rezeptorgen molekulargenetisch untersucht werden und. Beim Androgen-Resistenztest wird der biologische Effekt des anabolandrogenen Hormons Stanozolol auf die androgen-abhängige Konzentration des in der Leber gebildeten Sexualhormon-bindenden Globulins (SHBG) erfaßt. Nach Gabe von 0,2 mg/kg KG Stanozolol über 3 Tage fällt die SHBG-Konzentration normalerweise nach 5-8 Tagen auf die Hälfte des Ausgangswertes ab. Bei Patienten mit kompletter Androgenresistenz zeigt sich keinerlei, bei partieller Androgenresistenz eine deutlich verminderte Reaktion. Bisherige Ergebnisse sprechen dafür, daß mit diesem Test der Schweregrad der Androgen-Resistenz recht gut abschätzbar ist. An Fibroblastenkulturen aus einer Vorhautbiopsie werden Dihydrotestosteron-Bindungsstudien durchgeführt, womit sich quantitative und qualitative Störungen der Androgenbindung an dem Rezeptor aufdecken lassen, wobei die Korrelation zwischen Grad des in-vitro-Rezeptordefektes und dem Schweregrad der Maskulinisierungsstörung schlecht ist. Mittels molekulargenetischer Untersuchungen lassen sich Defekte bis auf die genetische Ebene verfolgen. Zusätzlich zu den Untersuchungen zur Ätiologie kann klinisch die unmittelbare Stimulation des Peniswachstums durch lokale Applikation von Dihydrotestosteron geprüft werden. Nach der Pubertät ist das Hormonprofil charakteristisch. LH- und Testosteronwerte sind deutlich erhöht.

Die Auswirkungen von Östrogenen oder Progesteron in der Schwangerschaft auf die geschlechtliche Differenzierung des Fetus hängen vom Zeitpunkt der Verabreichung ab.

Der männliche Pseudohermaphroditismus stellt diagnostisch, therapeutisch und psychologisch höchste Ansprüche. Während dieser Zeit bedarf es einer psychologischen Führung der Eltern, da eine Geschlechtszuordnung des Kindes bis zur Diagnosestellung unterbleiben sollte. Die Geschlechtszuordnung hängt hier entscheidend vom Vorhandensein eines ausreichend hormonproduzierenden Hodens, vom Wachstumspotential und vom Aspekt des äußeren Genitale ab, welches alle Varianten aufweisen kann. Die männliche Richtung sollte vom Operateur dann eingeschlagen werden, wenn eine plastische Rekonstruktion möglich ist und das spätere Peniswachstum gesichert werden konnte (DHT-Stimulationstest). Das heißt, der Patient muß später ein adäquates, funktionstüchtiges und eindeutig männliches Genitale aufweisen können.

Ggf. müssen rudimentäre Organe entfernt werden; unbedingt sollte dies bei kryptorchiden Hoden erfolgen, die sich operativ nicht ins Skrotum verlagern ließen, da diese ein erhöhtes Tumorrisiko aufweisen. Bei hormonellen Störungen müssen ab dem Zeitpunkt der Pubertät die entsprechenden Hormone substituiert werden.

3. Echter Hermaphroditismus

Beim echten Hermaphroditismus findet sich sowohl testikuläres als auch ovarielles Gewebe. Entweder ist auf einer Seite ein Hoden und auf der anderen ein Ovar angelegt, oder auf der einen Seite eine Mischung aus testikulärem und ovariellem

Gewebe und auf der anderen ein Hoden oder ein Ovar, oder es kommen beidseits Mischformen vor. Während das Ovar an typischer Stelle liegt, handelt es sich oft um nicht-deszendierte Hoden. Ein Ovotestis läßt sich häufig als doppelovaläre Struktur tasten. Die inneren Geschlechtsorgane weisen ebenfalls Komponenten beider Geschlechter auf. Allerdings ist vorhandenes Hodengewebe oft dysgenetisch und damit funktionsuntüchtig. Das äußere Genitale kann weiblich, intersexuell oder männlich sein. Die Chromosomenanalyse ergibt in 70% einen 46,XX-, in 10% einen 46,XY-Befund und in 20% ein Mosaik (46,XX / 46,XY). Dies kann Keimzellen und somatische Zellen in wechselndem Ausmaß betreffen.

Ein echter Hermaphroditismus läßt sich nur mittels einer Gonadenhistologie sichern.

Die Geschlechtszuordnung richtet sich nach dem vorherrschenden Phänotyp. Gegengeschlechtliche innere Organanlagen sollten entsprechend entfernt werden, ebenso kryptorche Hoden aufgrund der Gefahr der Tumorbildung. Zudem ist das testikuläre Gewebe im Gegensatz zu vorhandenem ovariellen Gewebe meist funktionslos. Ab der Pubertät werden die Kinder entsprechend mit Östrogenen oder Testosteron substituiert.

4. Gemischte Gonadendysgenese

Nach dem AGS ist die gemischte Gonadendysgenese die zweithäufigste Ursache für ein intersexuelles Genitale. Es besteht fast immer ein Chromosomenmosaik aus 46, XY/ 45, X0 in extrem unterschiedlicher Relation. Wird keine ausreichende Anzahl an Mitosen ausgewertet, so lassen sich diese Anomalien leicht übersehen. Auf gonadaler Ebene reicht das Spektrum von einem einseitig normalen Hoden und einem kontralateralen dysgenetischen Hoden über beidseits dysgenetische Hoden bis hin zum einseitig dysgenetischen Hoden und einem kontralateralen bindegewebigen Strang (Streifengonade). Der Befund der inneren Geschlechtsorgane und der Phänotyp richten sich nach dem Anteil an funktionstüchtigem Hodengewebe und der konsekutiv produzierten Menge an Testosteron bzw. Anti-Müllerian Hormon. Die Persistenz Müller'scher Strukturen unterscheidet die Gonadendysgenese von allen anderen Formen des Pseudohermaphroditismus masculinus. Sind die beiden Gonaden unterschiedlich stark dysgenetisch, kommt es zu einer asymmetrischen Differenzierung der inneren Organe.

Der Nachweis an hormonproduzierendem Gewebe läßt sich zwar auch an einem HCG-Test (Testosteronbestimmung vor und an 3 aufeinanderfolgenden Tagen nach Gabe von 5000 I.E. HCG i.m.) erbringen, erfolgt letztlich aber durch direkte Inspektion und Biopsie.

Am Phänotyp und an der Differenzierung des Hodens sollte sich die Geschlechtszuordnung orientieren. Dysgenetische Hoden bilden in 25 % Tumoren. Diese sind wie die Streifengonade zu entfernen. Ein erhaltungswürdiger Hoden muß unbedingt ins Skrotum verlagert werden, so daß er der Palpation gut zugänglich ist.

Mit einer Fertilität ist nicht zu rechnen. Ein Drittel der Patienten wird später minderwüchsig sein und Stigmata wie beim Ullrich-Turner-Syndrom aufweisen.

5. Reine Gonadendysgenese

Beidseits sind Streifengonaden angelegt, es finden sich mehr oder weniger differenzierte Strukturen der Müller'schen Gänge. Die Individuen sind phänotypisch weiblich. Drei Formen sind zu unterscheiden:

1. Das Klinefelter-Syndrom, Chromosomensatz: 45, X0 oder Mosaik 46, XX/45, X0.
2. der 46, XX-Typ und
3. der 46, XY-Typ.

Bei letzterem können leichte Virilisierungserscheinungen auftreten, die dann auf funktionstüchtige Leydig-Zellen in den Streifengonaden hinweisen und einen Übergang zur gemischten Gonadendysgenese darstellen. Auch sie weisen ein erhöhtes Risiko der Tumorbildung auf, so daß diese Gonaden entfernt werden müssen. Der 46, XX und 46, XY-Typ weisen keine Begleit'anomalien wie beim Klinefelter-Syndrom auf. Deblilität und kardio-renale Fehlbildungen werden aber ebenfalls beobachtet.

5. Gonadale Agenesie

Es liegt ein normaler männlicher oder weiblicher Karyotyp vor. Ein Zugrundegehen der Keimanlagen während der ersten 8 Wochen der Embryogenese führt bei männlichem Karyotyp zur Ausbildung weiblicher innerer und äußerer Geschlechtsorgane. Diese Kinder werden als Mädchen erzogen. Sie bedürfen ab Erreichen eines pubertätsreifen Alters einer Östrogensubstitution. Kommt es erst nach der 12. bis 14. Woche, der Phase der Differenzierung der Wolff'schen Gänge und des äußeren Genitale, zum Verlust der Keimanlagen, so resultieren männliche Neugeborene ohne Hoden. Diese sollten als solche erzogen werden und eine spätere Testosteronsubstitution durchgeführt werden. Ein Zugrundegehen der Gonaden bei weiblichem Karyotyp hat keine Auswirkungen auf die Entwicklung der inneren oder äußeren Geschlechtsorgane. Diese sind weiblich.

Allgemeine Aspekte zum operativen Vorgehen

Bei der Geschlechtsangleichung in die weibliche Richtung sind drei Ziele zu verfolgen. Zur Angleichung des äußeren Genitale an den weiblichen Aspekt bedarf es einer Klitorisreduktionsplastik und der Konstruktion von kleinen Labien. Zum dritten muß gewährleistet sein, daß später ein normaler Geschlechtsverkehr möglich sein wird. Aus psychologischen Gründen sollte die kosmetische Korrektur des äußeren Genitale so früh wie möglich erfolgen, in der Regel innerhalb der ersten 6 Lebensmonate. Dabei wird das Schwellkörpergewebe der hypertrophierten Klitoris entfernt, das Gefäßnervenbündel und die Glans erhalten, um eine, vom Aspekt normale, sensible Klitoris zu bilden. Die kleinen Labien können aus der überschüssigen Haut der zuvor hypertrophierten Klitoris gebildet werden. Über den Zeitpunkt der Vaginalplastik gehen die Meinungen auseinander. Wichtig ist die Tatsache, welches Maß der Virilisierung vorliegt. Bei den leichten Formen reicht in der Regel eine häutige Inzision im Sinne einer Erweiterungsplastik des Vagi-

naleinganges, sog. Cut-back-Technik, oder eine Perineallappenplastik. Diese kann durchaus im Rahmen der ersten Operation erfolgen.

Bei den ausgeprägteren Formen eines Sinus urogenitalis muß vor der operativen Korrektur klar sein, ob die Vaginalmündung distal des externen Blasensphinkters gelegen ist oder die Insertion im Sphinkterbereich erfolgt. Ersteres ist in etwa 95 % der Fäll. Für die fortgeschritteneren Formen stehen verschiedene Techniken zur Verfügung, so die Durchzugsplastik nach Hendren und Crawford oder die Techniken nach Passerini-Glazel oder Gonzales und Fernandez. Bei den beiden letztgenannten ist ein einzeitiges Vorgehen zwingend, da Passerini den aufgeschnittenen Urogenitalismus in die Bildung der distalen Vagina integriert und Gonzales und Fernandez dies mit der überschüssigen Haut der Klitoris tun. Von verschiedenen Zentren wird bei den höheren Pradergraden dennoch die Vaginalplastik erst mit dem Eintritt in die Pubertät durchgeführt. Grund für das unterschiedliche Vorgehen sind unterschiedliche Erfahrungen in Bezug auf Komplikationen nach frühzeitigen einzeitigen Operationen. Die Hauptkomplikation besteht in dem Auftreten einer Vaginalstenose. Unbedingt sollte die plastische Rekonstruktion des Genitale an Zentren mit entsprechender Erfahrung durchgeführt werden.

Bei der Angleichung an das männliche Geschlecht ist entscheidend, daß das spätere Peniswachstum hormonell stimuliert werden kann. Zur Überprüfung wird Dihydrotestosteron-Gel (Andractim-Gel) 3x/Tag über 6-8 Wochen auf den Penis aufgetragen. Das Gel verursacht keine systemischen Nebenwirkungen. Hoden sollten, wenn möglich, in das Skrotum verlagert werden, ansonsten wegen des erhöhten Entartungsrisikos entfernt werden. Die weiteren Korrekturen richten sich nach den Gegebenheiten, beispielsweise kann ein Harnröhrenaufbau notwendig sein, wobei hier die Techniken wie bei Hypospadiekorrektur anzuwenden sind. Hat man sich von der Stimulierbarkeit des Peniswachstums überzeugt, sollten alle weiteren Korrekturen zu einem entsprechend frühen Zeitpunkt durchgeführt werden.

Alle Überlegungen zur Korrektur des intersexuellen Genitale beruhen bisher auf einem Konsens zwischen den beteiligten Mediziner und den Eltern. Aktuell werden gerade in Selbsthilfe-Gruppen Stimmen erwachsener Betroffener laut, die ein Hinauszögern der Entscheidung für die Geschlechtszugehörigkeit fordern. Die Betroffenen sollen so alt sein, daß sie selbst entscheiden können. Ein Leben als "Zwitter" bis zur Pubertät scheint aber psychologisch nicht weniger problematisch. Dies wäre nur dann nicht der Fall, wenn ein drittes Geschlecht gesellschaftsfähig wäre. Dies ist zum jetzigen Zeitpunkt nicht zu erwarten. Deshalb sind Studien zu begrüßen bzw. zu fordern, die Langzeitverläufe von Patienten mit ehemals intersexuellem Genitale erfassen. So weisen aktuelle Studienergebnisse darauf hin, daß Patienten mit hypoplastischem äußerem männlichen Genitale durchaus die männliche Rolle bevorzugen, auch wenn keine "normale Penislänge" erzielt werden kann. Nochmals hinzuweisen sei in diesem Zusammenhang auch auf die Problematik der inkompletten Androgenresistenz, bei der es in der Pubertät häufig zu so hohen Testosteron- bzw. Dihydrotestosteron-Spiegeln kommt, so daß eine stärkere Virilisierung einsetzt. Wurde das Neugeborene als Mädchen aufgezogen, bringt dies große psychologische Probleme mit sich.

Unabhängig von den ungelösten Fragen gilt andererseits allgemein, daß Patienten mit intersexuellem Genitale von der Geburt bis zum Erwachsenenalter alle einer psychologischen Unterstützung bedürfen, wobei es durchaus ausreichen kann, daß der aufgeklärte Patient weiß, daß er sich jederzeit mit Fragen an seine betreuenden Ärzte wenden kann, wobei hier dem Operateur besondere Bedeutung zukommt.

Anfang

Die perioperative Behandlung von Kindern mit adrenogenitalem Syndrom (AGS) vom Typ des 21-Hydroxylase-Mangels bei chirurgischen Eingriffen in Allgemeinanästhesie

Es handelt sich um

1. infektfreie Kinder in gutem Allgemeinzustand, die mit einem Glukokortikoid (Hydrokortison p.o.) und evtl. einem Mineralokortikoid (Fluorcortisol p.o.) gut eingestellt sind. Serumelektrolyte normal.
2. einen elektiven Eingriff (meist Klitorisreduktionsplastik, Vaginaleingangplastik)

1. präop. Tag:	stationäre Aufnahme Hydrokortison-Morgen und Mittagsdosis unverändert Hydrokortison-Abenddos s verdoppeln [Fluorcortisoldosis bleibt unverändert]
OP-Tag:	stabiler venöser Zugang Auf der Station vor der Fahrt in die Markosevorbereitung Hydrokortison 50 mg/m ² KO als Bolus i.v. (Hydrocortison-21-Hemisuccinat, Na-Salz) Für die OP auf der Station vorbereiten. 0,9 % NaCl- /5 %-Glukoselösung 1 + 1 (z.B. pä. III) Kinder ≥ 2 Jahre 500 ml Kinder < 2 Jahre 250 ml In diese Grundlösung 150 mg/m ² Hydrokortison geben. Flasche kennzeichnen. Während der OP wird 1/3 dieser Lösung im Bypass infundiert, die restlichen 2/3 werden während der ersten 24 Stunden postop. gegeben. Zusätzliche Infusionslösungen/Blutprodukte nach Maßgabe der Anästhesisten/nach Kontrolle der Elektrolyte. Dieses Vorgehen muß mit den Anästhesisten abgesprochen werden.
1. postop. Tag:	Bei gutem AZ (klare Bewußtseinslage, kein Fieber, kein Erbrechen, normaler Darmtransport) nach Ablauf von 24 Stunden postop. Wiederaufnahme der oralen Hydrokortisongabe mit dem Dreifachen der üblichen Morgen-, Mittag- und Abenddosis. Wiederaufnahme der Fluorcortisongabe in der üblichen Dosis.

Bei unkompliziertem postop. Verlauf Reduktion der Hydrokortisondosis auf die übliche Dosis bis zum 3. postop. Tag. Bei Fieber $> 38,5\text{ °C}$, Wundschmerzen, Infekten, Blutungen Belassen der dreifachen Dosis bis zum Abklingen dieser Komplikationen.

Ist bei Salzverlust eine Astonin H[®]-Medikation, Fludrocortison, erforderlich, so wird diese über den gesamten Zeitraum oral in gleicher Dosierung weiter beibehalten, also auch am Tage der OP.

Literatur:

1. Hiort, C.
Pränatale Entwicklung der Gonaden und deren Störungen
in: Wollmann, H., Ranke, M.B. (Hrsg.)
Perinatale Endokrinologie, normale Entwicklung und Störungen der hormonellen Regulation vor und nach der Geburt
Palatium Verlag, Edition J&J Mannheim, 1. Auflage 2002, S. 121-128
2. Sinnecker, G.H.G.
Störungen der Keimdrüsen und der sexuellen Entwicklung
in: Kruse, K. (Hrsg.)
Pädiatrische Endokrinologie
Thieme-Verlag, Stuttgart, New York, 2. Auflage 1999, S. 132-187
3. Grumbach, M.M., Conte, F.A.
Disorders of sex differentiation
in: Wilson J.D., Foste, D.W., Kronenberg, H.M., Larsen P.R.
Williams Textbook of Endocrinology
W.R. Saunders Co, Philadelphia, London, Toronto, 9th edition, 1998, pp. 1303-1425

Verfahren zur Konsensbildung

Expertenkommission der Dt. Ges. f. Urologie

Autoren:

- S. Krege, Essen
- B. P. Hauffa, Essen
- H. Rübber, Essen

für den Arbeitskreis Kinderurologie:

- J. W. Thüroff, Mainz
- R.-H. Ringert, Göttingen
- G. Schott, Erlangen
- M. Westenfelder, Krefeld
- D. Frohneberg, Karlsruhe
- Ch. Radmayr, Innsbruck
- M. Riccabona, Linz

für den Berufsverband:

K. Schalkhäuser, Dorfen

Leitlinienkommission der DGU:

A. Heidenreich, Marburg

Korrespondierender Autor:

Frau Dr. S. Krege
Klinik und Poliklinik für Urologie
Universitätsklinikum Essen
Hufelandstr. 55
D-45172 Essen

AWMF 043/029

Erstellungsdatum:

20. April 1999

Letzte Überarbeitung:

2. Januar 2003

Aktualität bestätigt:

April 2004

Stand der letzten Aktualisierung: Januar 2003

© Deutsche Gesellschaft für Urologie

Abgelaufen © DGUG 2013