



Deutsche Gesellschaft für Gynäkologie und Geburtshilfe e.V.

Leitlinien, Empfehlungen, Stellungnahmen
Stand August 2008

- 3 Pränatal- und Geburtsmedizin
 - 3.1 Pränataldiagnostik
 - 3.1.2 Standards zur Ultraschalluntersuchung in der Frühschwangerschaft
-

Deutsche Gesellschaft für Gynäkologie und Geburtshilfe, Arbeitsgemeinschaft für Ultraschalldiagnostik (ARGUS), Deutsche Gesellschaft für Ultraschall in der Medizin – Sektion Gynäkologie (DEGUM-Stufe III)

Standards zur Ultraschalluntersuchung in der Frühschwangerschaft

AWMF 015/032 (S1)

Inhalt

1. Vorbemerkungen
2. Empfehlungen zur Technik
3. Klinische Aufgaben der Ultraschalluntersuchung in der Frühgravidität
4. Feststellung der Schwangerschaft
5. Ultraschallvorsorgeuntersuchung zwischen 8+0 bis 11+6 SSW p.m. (= Beginn der 9. und dem Ende der 12. SSW)
6. Erweiterte Ultraschalluntersuchungen in der Frühschwangerschaft
7. Dokumentation
8. Literatur

1. Vorbemerkungen

Die transvaginale Ultraschalluntersuchung mit hochauflösenden Realtime-Schallköpfen ist die Methode der Wahl zur ärztlichen Feststellung einer Frühschwangerschaft. Sie dient im Rahmen der Abklärung einer sekundären Amenorrhoe oder bei Vorliegen eines positiven Schwangerschaftstestes der Lokalisation und Vitalitätskontrolle der Schwangerschaft. Im Rahmen dieser Publikation wird von einer Frühschwangerschaft gesprochen, wenn seit dem ersten Tag der letzten Menstruation nicht mehr als 14+0 Wochen verstrichen sind. Alle Angaben zum Alter der Schwangerschaft werden in abgeschlossenen Schwangerschaftswochen angegeben.

In Bezug auf die biologischen Wirkungen des diagnostischen Ultraschalls wird auf die Stellungnahme der EFSUMB (13) verwiesen.

2. Empfehlungen zur Technik

Ultraschalluntersuchungen in der Frühschwangerschaft werden meist mittels transvaginaler Technik durchgeführt. Die dazu nötigen Schallköpfe (mechanische oder elektronische Sektorschallköpfe) sollten hochfrequent sein (5,0–10,0 MHz)

und einen Sektorwinkel von mindestens 100° aufweisen. Die transvaginalsonographische Untersuchung soll mit leerer Harnblase durchgeführt werden.

In den letzten Wochen der Frühschwangerschaft kann jedoch auch mit abdominalen Schallköpfen eine adäquate Diagnostik durchgeführt werden. Die Schallköpfe (elektronische curved-arrays, elektronische Sektorschallköpfe oder mechanische Sektorsonden) sollten einen Frequenzbereich von 3,5–7,5 MHz umfassen. Wichtig für die klinische Interpretation der Befunde ist die Vergrößerung des Bildausschnittes, so dass die abzubildende Struktur das Bildschirmformat möglichst ganz ausfüllt.

3. Klinische Aufgaben der Ultraschalluntersuchung in der Frühgravidität

Jede Ultraschalluntersuchung in der Frühschwangerschaft sollte die folgenden Fragen klären:

- Wo ist die Schwangerschaft lokalisiert?
- Ist der Embryo vital?
- Wie viele Embryonen sind ausgebildet und welche Chorion- und Amnionverhältnisse liegen vor?
- Wie alt ist der Embryo?
- Weist der Embryo Auffälligkeiten der körperlichen Integrität auf?

Die Ultraschalluntersuchung ist das einzige Untersuchungsverfahren, mit dem sich die intrauterine Implantation des Embryos in die Gebärmutterhöhle direkt nachweisen lässt. Ferner können bereits 40 Tage nach dem ersten Tag der letzten Periode (5+5 SSW) embryonale Herzaktionen als Ausdruck der Vitalität nachweisbar sein und ab 50 Tagen p.m. (7+1 SSW) embryonale Bewegungen sichtbar sein (12, 20). Zur Unterscheidung zwischen einer intakten Schwangerschaft und einer gestörten intrauterinen oder einer ektopen Schwangerschaft können auch folgende Kriterien herangezogen werden (1):

- Die Chorionhöhle sollte ab einer HCG-Konzentration von 1.500 mIU/ml (1. Internationale Referenzpräparation) vaginalsonographisch immer nachweisbar sein.
- Der Dottersack sollte ab einem mittleren Chorionhöhlendurchmesser (CHD) von 10 mm und ab einem HCG-Wert von 20.000 mIU/ml vaginalsonographisch immer darstellbar sein.
- Die Herzaktion sollte ab einem CHD von 20 mm und einem HCG-Wert von 50.000 mIU/ml immer positiv sein.

Die Ultraschalluntersuchung in der Frühschwangerschaft kann die Anzahl von Mehrlingen und auch die Eihautverhältnisse sicher festlegen. Dies hat für die weitere Betreuung der Schwangerschaft erhebliche Bedeutung (16, 18).

Die Schätzung des Alters der Schwangerschaft durch Biometrie in der Frühschwangerschaft liefert im Vergleich zu allen anderen Methoden die verlässlichsten Angaben (11, 18, 19). Die möglichst genaue Festlegung des Schwangerschaftsalters ist für die weitere Betreuung der Schwangeren, für die biochemische

Risikoeinschätzung im ersten und zweiten Trimenon (14, 17), für die Risikoeinschätzung bei vorzeitigen Wehen im Schwangerschaftszeitraum zwischen 22 und 28 SSW (8) und für die klinische Betreuung bei Terminüberschreitung (2, 10) von Bedeutung.

Die Diagnose von Auffälligkeiten der körperlichen Integrität eröffnet neben der Möglichkeit zur frühzeitigen embryofetalen Therapie (21) auch die Erkennung nicht überlebensfähiger embryofetaler Erkrankungen, wie z.B. der Anenzephalie (3, 9). Über die Beurteilung der Nackentransparenz ergeben sich Hinweise auf eine Vielzahl von Entwicklungsstörungen (6).

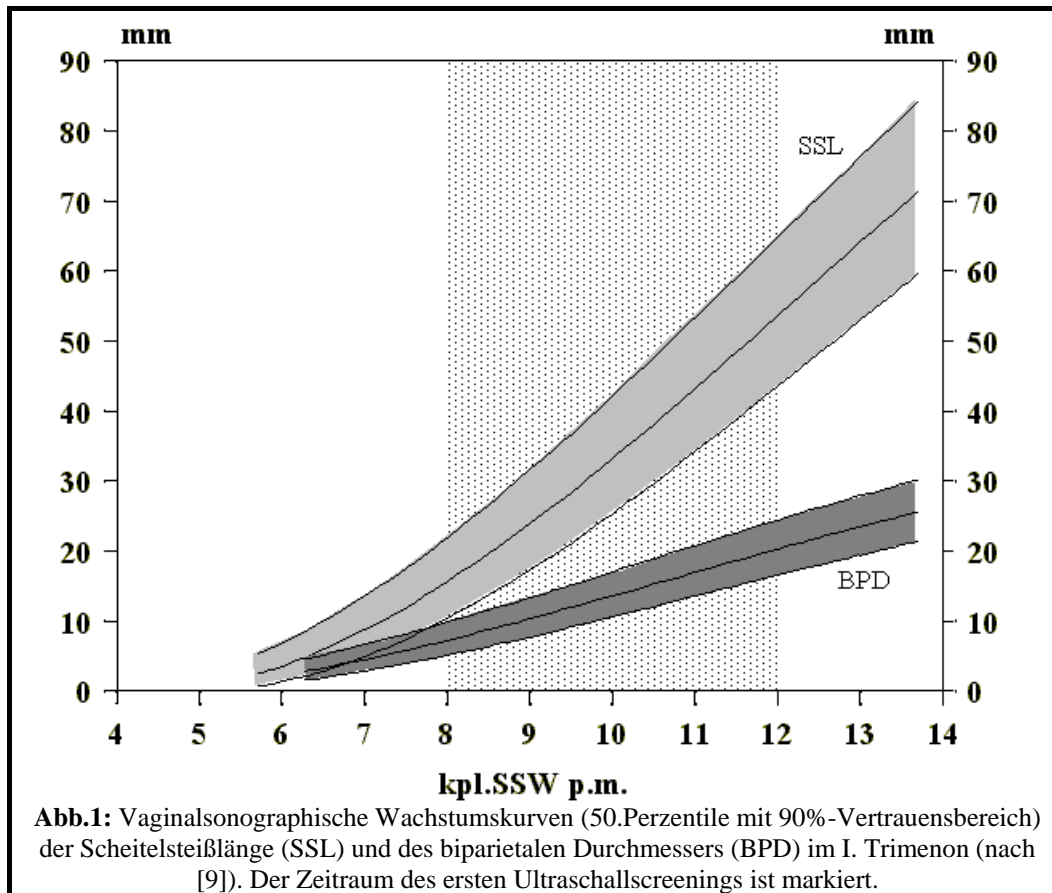
4. Feststellung der Schwangerschaft

Bei der ersten Ultraschalluntersuchung in der Frühschwangerschaft soll die intrauterine Implantation der Schwangerschaft nachgewiesen werden. Die normale Chorionhöhle ist im Unterschied zu intrakavitären Flüssigkeitsansammlungen durch ihre asymmetrische Lokalisation im Endometrium gekennzeichnet. Es ist darauf zu achten, dass das Chorion allseits von Myometrium umgeben ist. Die Diagnostik der zervikalen und isthmischen Schwangerschaft ist so am günstigsten in der Frühschwangerschaft möglich. Ferner wird bei jeder Ultraschalluntersuchung in der Frühschwangerschaft auf das Vorliegen einer Uterusanomalie (Uterus arcuatus, Uterus subseptus, Uterus bicornis, Uterus duplex) geachtet und die Adnexregion beurteilt. Die Beurteilung von Uterus und Adnexregion schließt die Dokumentation von Myomen und Adnexzysten mit ein.

Die Vitalität des Embryos ist im Realtime-Ultraschall direkt sichtbar und sollte im schriftlichen Befund fixiert werden. Eine Time-Motion-Ultraschalluntersuchung ist nicht obligater Bestandteil einer Untersuchung zur Schwangerschaftsfeststellung.

Bei jeder Frühultraschalluntersuchung sollte – falls ein Embryo dargestellt werden kann – die Länge des Embryos gemessen werden, um daraus das anamnestic errechnete Schwangerschaftsalter überprüfen zu können. Die Messung ist bildlich zu dokumentieren. Beispiele für Referenzwerte zum Wachstum bei bekanntem Schwangerschaftsalter sind in Abbildung 1 und zur Gestationsaltersschätzung in Tabelle 1 aufgeführt.

3.1.2 Standards zur Ultraschalluntersuchung in der Frühschwangerschaft



Tab.1: Schätzung des Gestationsalters anhand der Scheitelsteißlänge (SSL) und des biparietalen Durchmessers (BPD) im I. Trimenon (nach [11]).

kpl. SSW+Tage p.m. (SSL)				kpl. SSW+Tage p.m. (BPD)		
mm	5%	50%	95%	5%	50%	95%
1	-	-	-	-	-	-
2	5+2	6+0	6+4	-	-	-
3	5+4	6+1	6+5	6+1	6+6	7+3
4	5+5	6+2	7+0	6+3	7+1	7+6
5	5+6	6+3	7+1	6+5	7+3	8+1
6	6+0	6+4	7+2	7+0	7+5	8+4
7	6+1	6+5	7+3	7+2	8+0	8+6
8	6+2	6+6	7+4	7+4	8+2	9+1
9	6+3	7+0	7+5	7+6	8+4	9+3
10	6+4	7+1	7+6	8+1	8+6	9+5
11	6+4	7+2	8+0	8+2	9+1	10+1
12	6+5	7+3	8+1	8+4	9+3	10+3
13	6+6	7+4	8+2	8+6	9+5	10+5
14	7+0	7+5	8+3	9+1	10+0	11+0
15	7+1	7+6	8+4	9+3	10+2	11+2
16	7+2	8+0	8+5	9+4	10+4	11+5
17	7+3	8+0	8+6	9+6	10+6	12+0
18	7+3	8+1	9+0	10+1	11+1	12+2
19	7+4	8+2	9+0	10+3	11+3	12+4
20	7+5	8+3	9+1	10+5	11+5	13+0
21	7+6	8+4	9+2	11+0	12+1	13+2
22	7+6	8+5	9+3	11+2	12+3	13+5
23	8+0	8+5	9+4	-	-	-
24	8+1	8+6	9+5	-	-	-
25	8+2	9+0	9+6	-	-	-
26	8+3	9+1	9+6	-	-	-

3.1.2 Standards zur Ultraschalluntersuchung in der Frühschwangerschaft

27	8+3	9+2	10+0	-	-	-
28	8+4	9+2	10+1	-	-	-
29	8+5	9+3	10+2	-	-	-
30	8+6	9+4	10+3	-	-	-
31	8+6	9+5	10+3	-	-	-
32	9+0	9+6	10+4	-	-	-
33	9+1	9+6	10+5	-	-	-
34	9+1	10+0	10+6	-	-	-
35	9+2	10+1	11+0	-	-	-
36	9+3	10+2	11+0	-	-	-
37	9+4	10+2	11+1	-	-	-
38	9+4	10+3	11+2	-	-	-
39	9+5	10+4	11+3	-	-	-
40	9+6	10+5	11+4	-	-	-
41	10+0	10+5	11+4	-	-	-
42	10+0	10+6	11+5	-	-	-
43	10+1	11+0	11+6	-	-	-
44	10+2	11+1	12+0	-	-	-
45	10+2	11+1	12+0	-	-	-
46	10+3	11+2	12+1	-	-	-
47	10+4	11+3	12+2	-	-	-
48	10+5	11+4	12+3	-	-	-
49	10+5	11+4	12+3	-	-	-
50	10+6	11+5	12+4	-	-	-
51	11+0	11+6	12+5	-	-	-
52	11+0	11+6	12+6	-	-	-
53	11+1	12+0	12+6	-	-	-
54	11+2	12+1	13+0	-	-	-
55	11+2	12+2	13+1	-	-	-
56	11+3	12+2	13+2	-	-	-
57	11+4	12+3	13+3	-	-	-
58	11+5	12+4	13+3	-	-	-
59	11+5	12+5	13+4	-	-	-
60	11+6	12+5	13+5	-	-	-

Die exakteste Schätzung des Schwangerschaftsalters ist durch die Messung der größten Länge oder Scheitelsteißlänge (SSL) möglich, die entweder im Sagittalschnitt oder im Frontalschnitt gemessen wird. Bereits ab acht abgeschlossenen Wochen p.m. kann auch der biparietale Durchmesser (BPD) zur Schätzung des Schwangerschaftalters herangezogen werden. Eine Korrektur des Gestationsalters sollte immer dann erfolgen, wenn das anamnestische Gestationsalter mehr als sieben Tage von dem durch die Ultraschalluntersuchung fixierten Alter abweicht.

Werden in der Frühschwangerschaft Mehrlinge diagnostiziert, so sind die Chorion- und Amnionverhältnisse festzuhalten und diese bildlich zu dokumentieren. Sollten im Rahmen einer Ultraschalluntersuchung in der Frühschwangerschaft Auffälligkeiten der embryonalen Struktur festgestellt werden, so ist möglichst umgehend eine weitere Klärung durch einen speziell qualifizierten Untersucher zu veranlassen.

5. Ultraschallvorsorgeuntersuchung zwischen 8+0 bis 11+6 SSW p.m. (= Beginn der 9. und dem Ende der 12. SSW)

Aufgabe der Ultraschallvorsorgeuntersuchung im Rahmen der Mutterschaftsvorsorge ist die Erhebung von Befunden, welche für die weitere ärztliche Betreuung der Schwangerschaft wesentliche klinische Entscheidungsgrundlagen bieten (4). Sofern dies nicht bereits durch eine vorausgegangene Ultraschalluntersuchung (s. oben) geklärt wurde, hat die Vorsorgeuntersuchung im Rahmen der Mutter-

schaftsrichtlinien die intrauterine Lokalisation der Schwangerschaft zu sichern, wobei die diagnostische Relevanz in dem für diese Untersuchung vorgesehenen Zeitrahmen im Vergleich zu früheren Schwangerschaftswochen abnimmt.

Die Vitalität des Embryo/Feten wird durch das pulsierende Herz und die embryonalen Bewegungen gesichert und als solche schriftlich dokumentiert.

Zur Überprüfung des anamnestischen Schwangerschaftsalters werden entweder die Scheitelsteißlänge (SSL) oder der biparietale Durchmesser (BPD) gemessen. Korrektur und Festlegung des Schwangerschaftsalters erfolgt wie oben beschrieben. Im Anschluss an diese Untersuchung muss der voraussichtliche Entbindungstermin fixiert werden. In Bezug auf die Mehrlingsdiagnostik sind die oben genannten Ausführungen anzuwenden.

Im Rahmen der Vorsorgeuntersuchung soll die körperliche Integrität der Frühschwangerschaft überprüft werden. Dazu zählen

- der Nachweis von vier Gliedmaßenknospen,
- der Ausschluss eines generalisierten Hydrops,
- der Nachweis einer geschlossenen Schädelkalotte,
- der Ausschluss von zystischen Raumforderungen intraabdominell von 2,0 cm Durchmesser und mehr.

Der sichere Ausschluss eines Bauchwanddefektes ist erst nach 12+0 SSW p.m. nach Rückbildung des physiologischen Nabelschnurbruches möglich (9, 15). Bei Auffälligkeiten der embryofetalen Anatomie sollte von einem erfahrenen Untersucher eine zweite Meinung eingeholt werden, bevor mit der Patientin klinische Konsequenzen vereinbart werden.

Die sonographische Messung der Nackentransparenz zwischen 11 und 14 Schwangerschaftswochen (6) mit konsekutiver Risikoberatung bezüglich des Vorliegens einer chromosomalen Aberration oder einer Fehlbildung ist eine Leistung, die zu einer vorher durchgeführten Aufklärung verpflichtet. Sie ist gemäß den Mutterschaftsrichtlinien nicht Bestandteil der Mutterschaftsvorsorge. Der im Mutterpass aufgeführte Befund eines „dorsonuchalen Ödems“ ist missverständlich, in den Mutterschaftsrichtlinien nicht definiert und nicht mit der „Nackentransparenz“ identisch. Die Nackentransparenz ist eine Struktur, die bei allen Feten erhoben werden kann, deren pathophysiologische Relevanz jedoch von ihrer Ausprägung abhängt. Dagegen beschreibt der Begriff des Ödems immer einen pathologischen Befund.

6. Erweiterte Ultraschalluntersuchungen in der Frühschwangerschaft

Gezielte Ultraschalluntersuchungen in der Frühschwangerschaft sind indiziert bei Patientinnen mit anamnestischen Risikofaktoren zur gezielten Ausschlussdiagnostik fetaler Erkrankungen. Diese sollte jedoch nur von Untersuchern mit entsprechender Erfahrung durchgeführt werden. Die Fehlbildungsdiagnostik in der Frühschwangerschaft sollte immer berücksichtigen, dass Erkrankungen, die sich intrauterin erst ausbilden, nicht in jedem Fall in dieser frühen Schwangerschaftsphase diagnostizierbar und damit auszuschließen sind (9). Ferner ist die Prognoseein-

schätzung von Erkrankungen in Unkenntnis des Erkrankungsverlaufes in vielen Fällen nicht möglich. Nur eine gesicherte Diagnose der embryofetalen Erkrankung kann Grundlage von Überlegungen bezüglich der Fortsetzung einer Schwangerschaft sein. In Ermangelung embryofetalpathologischer Diagnosemöglichkeiten kann die Diagnose in der Frühschwangerschaft auch post abortum in den meisten Fällen nicht gestellt werden (Ausnahmen sind numerische und grobstrukturelle Chromosomenanomalien), so dass eine adäquate Beratung der Eltern bezüglich des Wiederholungsrisikos nicht möglich ist.

Nach Information der Schwangeren über die Möglichkeiten und Konsequenzen der Bestimmung der Nackentransparenz kann diese Messung zwischen 11 und 14 Schwangerschaftswochen zur Risikoabschätzung von Chromosomenaberrationen vorgenommen werden. Dabei wären die folgenden Vorbedingungen zu erfüllen:

- medianer Sagittalschnitt im gezoomten Bild und Messung nach den empfohlenen Standards (6),
- individuelle Risikoberechnung unter Berücksichtigung des Alters der Schwangeren, des Gestationsalters, resp. Scheitelsteißlänge,
- Beteiligung an einer Qualitätskontrolle.

Das derzeit verfügbare Computerprogramm suggeriert durch die Angabe von quantitativen Risiken allerdings eine Genauigkeit, welche bei den beschriebenen intraindividuellen Messfehlern von + 0,5 mm nicht gewährleistet werden kann (7). Bei einem Nackentransparenzdurchmesser von drei und mehr Millimetern zwischen 11 und 14 Schwangerschaftswochen ist von einem Risiko für eine Chromosomenanomalie auszugehen, das über dem einer 35-jährigen Schwangeren liegt (5).

7. Dokumentation

Eine Bilddokumentation sollte von den biometrischen Maßen und von allen auffälligen Befunden erhoben werden. Bei Mehrlingsschwangerschaften sollten die Eihautverhältnisse im Bild festgehalten werden. Eine schriftliche Dokumentation der Vitalität und des Implantationsortes sollte für jede Untersuchung durchgeführt werden, die bei Erhebung pathologischer Befunde um eine entsprechende Deskription zu erweitern ist.

8. Literatur

1. Feige A, Rempen A, Würfel W, Caffier H, Jawny J. Frauenheilkunde. Urban & Schwarzenberg, München, Wien, Baltimore, 1997
2. Hilder L, Costeloe K, Thilaganathan B. Prolonged pregnancy: evaluating gestation-specific risks of fetal and infant mortality. Br J Obstet Gynaecol 1998; 105: 169–173
3. Johnson SP, Sebire NJ, Snijders RJM, Tunkel S, Nicolaides KH. Ultrasound screening for anencephaly at 10–14 weeks of gestation. Ultrasound Obstet Gynecol 1997; 9: 14–16
4. KBV. Mutterschaftsrichtlinien. Deutsches Ärzteblatt 1995; 92: B233–B235
5. Nicolaides KH, Brizot ML, Snijders RJ. Fetal nuchal translucency: ultrasound screening for fetal trisomy in the first trimester of pregnancy. Br J Obstet Gynaecol 1994; 101: 782–786.
6. Nicolaides KH, Sebire NJ, Snijders JM. The 11–14-week scan. Parthenon Publishing Group, New York, London, 1999
7. Pandya PP, Altman DG, Brizot ML, Pettersen H, Nicolaides KH. Repeatability of measurement of fetal nuchal translucency thickness. Ultrasound Obstet Gynecol 1995; 5: 334–337

8. Philip AG. Neonatal mortality rate: is further improvement possible? *J Pediatr* 1995; 126: 427–433
9. Rempen A. Diagnostik fetaler Anomalien in der Frühschwangerschaft. *Gynäkologe* 1999; 32: 169–180
10. Rempen A. Effizienz der Ultraschallbiometrie in der Schwangerschaft. *Gynäkologe* 1996; 29: 553–561
11. Rempen A. Ultraschall in der Frühschwangerschaft. In: Schmidt W (Hrsg.). *Jahrbuch der Gynäkologie und Geburtshilfe* 1997/98. Biermann-Verlag, Zülpich, 1997: 51–61
12. Rempen A. Vaginale Sonographie im ersten Trimenon. I. Qualitative Parameter. *Z Geburtshilfe Perinatol* 1991; 195: 114–122
13. Rott HD. EFSUMB-Statement über klinische Sicherheit der Ultraschalldiagnostik. *Ultraschall Med* 1998; 19: 192
14. Sancken U, Rempen A. Die Bedeutung des Schwangerschaftsalters bei der individuellen Risikoberechnung für ein fetales Down-Syndrom in der sogenannten Triple-Diagnostik. *Geburtsh u Frauenheilk* 1997; 58: 219–224
15. Schmidt W, Yarkoni S, Crelin ES, Hobbins JC. Sonographic visualization of anterior abdominal wall hernia in the first trimester. *Obstet Gynecol* 1987; 69: 911–915
16. Sebire NJ, Snijders RJ, Hughes K, Sepulveda W, Nicolaides KH. The hidden mortality of monochorionic twin pregnancies. *Br J Obstet Gynaecol* 1997; 104: 1203–1207
17. Wald NJ, Cuckle HS, Densem JW, Kennard A, Smith D. Maternal serum screening for Down's syndrome: the effect of routine ultrasound scan determination of gestational age and adjustment for maternal weight. *Br J Obstet Gynaecol* 1992; 99: 144–149
18. Wisser J. *Vaginalsonographie im ersten Schwangerschaftsdrittel*. Springer, Berlin, Heidelberg, New York, 1995
19. Wisser J, Dirschedl P, Krone S. Estimation of gestational age by transvaginal sonographic measurement of greatest embryonic length in dated human embryos. *Ultrasound Obstet Gynecol* 1994; 4: 457–462
20. Wisser J, Dirschedl P. Embryonic heart rate in dated human embryos. *Early Hum Dev* 1994; 37: 107–115
21. Wisser J, Kurmanavicius J, Lauper U, Zimmermann R, Huch R, Huch A. Successful treatment of fetal megavesica in the first half of pregnancy. *Am J Obstet Gynecol* 1997; 177: 685–689

Verfahren zur Konsensbildung

Erstellung durch eine Expertengruppe (DEGUM-Stufe III) der Deutschen Gesellschaft für Ultraschall in der Medizin (Sektion Gynäkologie) mit anschließender beratender Mitwirkung des DEGUM-Stufe III-Gremiums.

Mitglieder der Arbeitsgruppe

- Prof. Dr. Andreas Rempen, Frauenklinik, Diakonie-Krankenhaus Schwäbisch-Hall
- PD Dr. Rabih Chaoui, Klinik für Geburtshilfe, Universitäts-Spital Zürich,
- PD Dr. Peter Kozlowski, Düsseldorf,
- Prof. Dr. Martin Häusler, Geburtshilflich-Gynäkologische Universitätsklinik Graz,
- Prof. Dr. Rainer Terinde, Universitäts-Frauenklinik Ulm,
- PD Dr. Josef Wisser, Klinik für Geburtshilfe, Universitäts-Spital Zürich.

Koordination

Prof. Dr. Andreas Rempen
Chefarzt der Frauenklinik
Evang. Diakonie-Krankenhaus
Diakoniestr. 10
74523 Schwäbisch Hall

Erstellungsdatum:

Dezember 2000

Überarbeitung

August 2001

Aktualität bestätigt:

2004, 2006, 2008

Publiziert in FRAUENARZT 2001; 42: 327 ff.