

AWMF online



Arbeitsgemeinschaft der
Wissenschaftlichen
Medizinischen
Fachgesellschaften

Leitlinie der Deutsche Gesellschaft für Angiologie

gemeinsam mit der Dt. Ges. für Chirurgie (DGCh), der Dt. Ges. für Gefäßchirurgie (DGG), der Dt. Ges. für Gynäkologie und Geburtshilfe (DGGG), der Dt. Ges. für Hämatologie und Onkologie (DGHO), der Dt. Ges. für Internistische Intensivmedizin und Notfallmedizin (DGIIN), der Dt. Ges. für Kardiologie (DGK), der Dt. Ges. für Phlebologie (DGP), der Dt. Ges. für Pneumologie und Beatmungsmedizin (DGP), der Dt. Röntgengesellschaft (DRG), der Dt. Ges. für Thrombose und Hämostase (GTH) und der Dt. Ges. für Ultraschall in der Medizin (DEGUM)

AWMF-Leitlinien-Register

Nr. 065/002

Entwicklungsstufe:

2 + IDA

Diagnostik und Therapie der Venenthrombose und der Lungenembolie

Bein- und Beckenvenenthrombose (TVT)

Definition und klinische Problematik

Bei der akuten tiefen Bein- und Beckenvenenthrombose (TVT) handelt es sich um eine partielle oder vollständige Verlegung der Leit- und / oder Muskelvenen durch Blutgerinnsel. Diese neigen zum appositionellen Wachstum und zur Embolisierung in die Lunge, mitunter auch durch ein offenes Foramen ovale in den großen Kreislauf. Die Thrombose kann als „Blutgerinnung am falschen Ort“ verstanden werden. In unbekannter Häufigkeit kommt es spontan zu einer frühen und schnellen Auflösung der Thromben, die folgenlos für die betroffene Vene sein kann. Typischerweise aber resultiert eine zunächst entzündliche, dann bindegewebige Organisation der Thromben mit unvollständiger Rekanalisation, sodass eine Abflussbehinderung zurückbleibt. Die Zerstörung der Klappen führt zu Reflux. Die Drainagestörung ist gleichbedeutend mit einer ambulatorischen venösen Hypertonie, d.h. dem Ausfall der Volumen- und Druckreduktion beim Gehen. Es entwickelt sich eine chronische venöse Insuffizienz, welche als postthrombotisches Syndrom (PTS) bezeichnet wird [89], [223].

Das Übersehen einer Venenthrombose oder Lungenembolie (VTE) beinhaltet ein hohes Risiko von kurzfristiger wie langfristiger Morbidität sowie Mortalität durch Progredienz der TVT, neue Lungenembolien und langfristige Gewebeschädigung, insbesondere am Unterschenkel [10]. Ein PTS tritt nach einer distalen TVT in etwa einem Drittel, nach einer proximalen TVT in gut der Hälfte der Fälle auf [82].

Die frühzeitige Diagnose erlaubt die eventuelle Durchführung einer restitutiven Maßnahme (Thrombolyse, Thrombektomie, Katheter-gestützte pharmako-mechanische Thrombektomie), in jedem Fall aber die Reduktion der unmittelbaren und der langfristigen Folgen [93]. Die falsche Diagnose einer tatsächlich nicht vorhandenen TVT dagegen führt zu einer unnötigen Behandlung. Darüber hinaus stigmatisiert sie den Patienten und verzögert oder verhindert die Abklärung und Behandlung einer eventuell zugrunde liegenden, anderen Krankheit.

Bei Anwendung von Anamnese und klinischer Untersuchung allein beträgt die Wahrscheinlichkeit, eine vorhandene Thrombose zu übersehen, 10-20%; jene, eine nicht vorhandene Thrombose fälschlicherweise zu diagnostizieren aber 70% [215].

Jeder klinische Verdacht auf Venenthrombose soll umgehend soweit abgeklärt werden, dass eine therapeutische Entscheidung erfolgen kann. Anamnese und körperliche Untersuchung allein sind hierzu nicht ausreichend.

Diagnostik der Venenthrombose (TVT)

Klinische Diagnostik

Die einzelnen Symptome (Ödem, Schmerz, Spannungsgefühl, Zyanose, verstärkte Venenzeichnung) und die klassischen klinischen Zeichen der TVT (Homans, Sigg, Payr, Bisgaard u.a.) haben zwar bei ambulanten Patienten eine Sensitivität von 60 - 90%, sind jedoch ausgesprochen unspezifisch. Bei immobilisierten, insbesondere bei bettlägerigen Patienten verläuft die TVT oft asymptomatisch; die genannten Zeichen haben dann nur eine Sensitivität von 0 - 20%, allerdings eine relativ hohe Spezifität [61], [124].

Große Bedeutung erlangen Anamnese und klinische Untersuchung allerdings dann, wenn die gewonnenen Informationen integriert und zur Schätzung der sog. klinischen Wahrscheinlichkeit (KW) verwendet werden. Testtheoretisch entspricht dies der Ermittlung einer Vortestwahrscheinlichkeit, in deren Kenntnis nachfolgende Tests ihre Aussagekraft überhaupt erst erhalten oder aber verstärken. Die KW wird graduiert und in zwei (hoch – niedrig) oder drei Stufen (hoch – mittel – niedrig) angegeben. Zweistufige Graduierungen (hoch – niedrig; hoch – nicht hoch) sind einfacher zu handhaben. Als Grundlage der Graduierung eignen sich formalisierte Scores, in denen den standardisierten Informationen aus Anamnese und klinischer Untersuchung Punktwerte zugewiesen werden, deren Summe den Grad der Wahrscheinlichkeit definiert (explizite Schätzung; [27], [216], [217], [222]). Eine Graduierung ist aber auch möglich durch nicht formalisierte Zusammenfassung der jeweilig ermittelten Ergebnisse in Kombination mit der klinischen Erfahrung des Untersuchers (implizite Schätzung; [17]). Die explizite Beurteilung hat den Vorteil der nachgewiesenen Leistungsfähigkeit, die implizite jene der höheren Sensitivität und höheren Aufmerksamkeit bezüglich eventueller alternativer oder zusätzlicher Diagnosen.

Für die TVT haben die klinischen, expliziten Scores nach Wells besondere Bedeutung erlangt; sie wurden in klinischen Studien überprüft. In den entsprechenden Validierungskohorten betrug die Prävalenz der TVT im 3-Stufen-Score bei niedriger Wahrscheinlichkeit 5%, bei mittlerer 33%, und bei hoher Wahrscheinlichkeit 85 % [222]; im 2-Stufen-Score waren dies 6% (niedrige Wahrscheinlichkeit) und 30% (hohe Wahrscheinlichkeit) [217]. Die Zahlen vermitteln einen Eindruck von der Leistungsfähigkeit dieser einfachen Wahrscheinlichkeitsabschätzung. Im Alltag ist der Wells-Score mit zweistufiger Graduierung am einfachsten zu handhaben ([Tab. 1](#); [217]). Unabhängig von der Methodik ist entscheidend, dass die Einschätzung vor allen weiteren Tests vorgenommen wird, und als eigener dokumentierter diagnostischer Schritt in den klinischen Ablauf eingebracht und als solcher dokumentiert wird.

Der diagnostische Prozess sollte mit einer dokumentierten Einschätzung der klinischen Wahrscheinlichkeit beginnen. Hierzu eignen sich explizite Scores oder eine untersucherbasierte empirische Beurteilung (siehe Beispiel in [Tabelle 1](#)).

D-Dimer-Tests

D-Dimere entstehen als Endprodukte bei der Proteolyse von Fibrin, das durch Faktor XIII quervernetzt ist. Dieser eigentlich der Fibrinolyse zuzurechnende Reaktionsschritt eignet sich gleichwohl als Marker für eine vermehrte Gerinnungsaktivität, da jede Aktivierung der Gerinnungskaskade aus Gründen der körpereigenen Homöostase eine Aktivierung der Fibrinolyse zur Folge hat. Allerdings ist zu berücksichtigen, dass dieser Marker nicht die „Gerinnung am falschen Ort“ anzeigt, sondern jede Aktivierung der Gerinnung. Diese muss auch nicht zwangsläufig zur Bildung eines morphologisch fassbaren Gerinnsels führen, sondern kann als Begleitphänomen einer Vielzahl von Reaktionszuständen des Organismus auftreten, wie Entzündung, Trauma, Operation, Schwangerschaft, aktive Krebserkrankung oder schwere Blutung. Der Nachweis erhöhter D-Dimer-Werte ist daher nicht einer thromboembolischen Erkrankung gleichzusetzen [2].

Testverfahren für D-Dimere werden als Flüssigphase-Systeme für das Labor angeboten (meist als Latex-verstärkter ELISA), oder als Festphase-gebundene „bedside“-Tests. Während letztere ein Ja / Nein-Ergebnis liefern (D-Dimer positiv / negativ), messen erstere die Plasmakonzentration in ng/ml als kontinuierlichen Wert. Daher muss hier ein Grenzwert (cut-off-Wert) eingeführt werden, ab dem das Messergebnis als positiv gewertet wird. Für unterschiedliche Testsysteme sind von den Herstellern verschiedene Grenzwerte empfohlen, oberhalb derer das Ergebnis als positiv gilt. Der höchste Grenzwert, der auch den bedside-Tests zugrunde liegt, ist 500 µg/l [60], [159]. Kürzlich ist vorgeschlagen worden, bei Patienten >60 Jahre einen höheren Grenzwert von z.B. 750 µg/l einzuführen, um die Spezifität zu erhöhen [66].

Die einzig sinnvolle Verwendung des D-Dimer-Tests im Zusammenhang mit der Diagnostik einer TVT ist dessen Bestimmung nach vorheriger Schätzung der klinischen Wahrscheinlichkeit (KW). Ist diese niedrig, bedeutet der negative Testausfall, dass keine behandlungsbedürftige Beinvenenthrombose vorliegt und der Patient keine weitere diesbezügliche Diagnostik benötigt. Ohne die Korrelation mit der KW ist diese Aussage hingegen wertlos. Ein positives Testresultat hat dagegen keine spezifische Aussagekraft [46], [146], [183]. Obwohl dies bekannt ist seitdem D-Dimer-Testsysteme weit verbreitet eingesetzt wurden, ist ihr Missbrauch weit häufiger als der bestimmungsgemäße Gebrauch. Insbesondere in Krankenhaus-Notaufnahmen ist der D-Dimer-Test häufig Bestandteil der ersten Laborroutine. Ohne entsprechende Fragestellung oder gar dokumentierte Schätzung der KW gibt ein völlig unspezifischer positiver Test Anlass zur speziellen Bildgebung hinsichtlich einer venösen Thromboembolie. Es kann nicht klar genug darauf hingewiesen werden, dass diese Abfolge Patienten und medizinisches Personal unnötig belastet und Ressourcen vergeudet.

Mit etwas schwächerer Evidenz kann der D-Dimer-Test zur Beurteilung des chronischen Verlaufs einer venösen Thromboembolie herangezogen werden. Bei Patienten mit einer ersten idiopathischen venösen Thrombose oder Lungenembolie lässt sich damit das Rezidivrisiko im Langzeitverlauf abschätzen, wenn D-Dimere etwa 4 Wochen nach Beendigung einer drei bis sechs monatigen Antikoagulation bestimmt werden. Etwa 15% der Patienten weisen zu diesem Zeitpunkt erhöhte D-Dimere auf; diese haben ein höheres Rezidivrisiko als Patienten, deren D-Dimere wieder normalisiert sind [45], [129].

Die Leistungsfähigkeit eines D-Dimer-Tests in Bezug auf die Dauer der Symptome und einer eventuell bereits begonnenen Antikoagulation ist nicht systematisch untersucht. Berichte über falsch negative Resultate mit klinischen Folgen liegen nicht vor.

Ein D-Dimer-Test soll nur nach vorheriger Einschätzung der klinischen Wahrscheinlichkeit durchgeführt werden.

Bei niedriger klinischer Wahrscheinlichkeit und normalen D-Dimeren ist keine weitere Diagnostik bezüglich einer Venenthrombose erforderlich.

Kompressionssonographie

Die Kompressionssonographie ist die Methode der Wahl zum Nachweis und Ausschluss einer symptomatischen Beinvenenthrombose. Voraussetzungen sind die Verwendung von hochauflösenden Geräten und die sorgfältige, standardisierte Untersuchung einschließlich der Unterschenkelvenen durch einen geübten Diagnostiker. Gelegentlich müssen Einschränkungen der Aussagekraft hingenommen werden, z.B. bei massiven Ödemen oder Hämatomen, bei Schmerzen, Wunden und Narben sowie bei adipösen, unbeweglichen, oder unkooperativen Patienten und bezüglich der Beckenvenen in der Schwangerschaft. Die ergänzende Untersuchung mit einem sog. Abdomenschallkopf (Sendefrequenz 3,5 MHz) kann hilfreich sein, sofern eine mangelnde Eindringtiefe das Problem ist. Für die Darstellung der Beckenstrombahn ist er immer erforderlich. Allerdings entsteht die Notwendigkeit zur Darstellung der Beckenvenen nur, wenn sich unterhalb des Leistenbandes keine Thrombose findet, das in der V. femoralis communis dopplersonographisch abgeleitete Strömungssignal aber ein proximales Strömungshindernis anzeigt (abgeschwächte oder aufgehobene Atemmodulation) [164], [166], [167].

Gegenüber dem Goldstandard der Phlebographie wurden für die proximale Strombahn (iliofemorale und popliteale Venen) Sensitivitäten von über 95% bei einer Spezifität von 94% berichtet [59]. Für die distale Strombahn (paarige Unterschenkelvenen, Wadenmuskelvenen) wurden geringere Sensitivitäten ermittelt. Diese Werte müssen inzwischen jedoch kritisch betrachtet werden, da die Vertrautheit mit der Methode deutlich zugenommen hat, aktuelle Vergleiche mit der Phlebographie aber nicht mehr durchgeführt werden.

Einen realistischen Eindruck von der Leistungsfähigkeit der Kompressionssonographie zur Diagnostik der proximalen und der distalen Thrombose vermitteln Managementstudien, in denen thromboembolische Ereignisse bis zu drei Monate nach negativer Sonographie als diagnostische Fehler der Erstuntersuchung gewertet werden. Fünf derartige Untersuchungen liegen vor, die für die Fehlerrate eine Häufigkeit von 0,5% (95%iges Konfidenzintervall 0,3 - 0,8) ermitteln [44], [169], [175], [185], [187].

Eine alternative Vorgehensweise ist die Kompressionssonographie nur der proximalen Strombahn mit Wiederholung der Untersuchung nach etwa einer Woche bei initial negativem Ergebnis. Auf diese Weise werden aber nur proximale Thrombosen erfasst bzw. ursprünglich distale Thrombosen, die durch Apposition im behandlungsfreien Intervall in die proximale Strombahn hineingewachsen sind [31]. Dieses Vorgehen ist nicht kosteneffektiv, da etwa 80% aller Patienten ein zweites Mal untersucht werden müssen. Da die Vorgehensweise aber eine akzeptabel geringe Fehlerrate aufweist, muss kritisch hinterfragt werden, welche klinische und prognostische Wertigkeit dem Nachweis einer isolierten distalen Thrombose zukommt [157].

Zwei Studien haben die beiden ultraschallbasierten Vorgehensweisen randomisiert miteinander verglichen. Die Fehlerrate ist gleich, der Aufwand für die einmalige vollständige Untersuchung ist bei der Erstuntersuchung etwas höher, dann aber deutlich geringer, da keine Folgeuntersuchungen notwendig sind [15], [50]. Darüber hinaus liefert die vollständige Kompressionssonographie des ganzen Beines wichtige Hinweise auf eventuelle Differenzialdiagnosen. Zysten, Synovitiden, Blutungen, Muskelfaserrisse, Aneurysmata, Tumoren oder ein Kompartmentsyndrom können zuverlässig erkannt werden [190].

Für die Dokumentation und Beschreibung der sonographischen Befunde gibt es keinen Standard. Sie sollen aber so eindeutig und plausibel sein, dass bei Zweifeln im Krankheitsverlauf die ursprüngliche Entscheidungsfindung, vor allem diejenige für eine therapeutische Antikoagulation, nachvollziehbar ist.

Die Kompressionssonographie soll als primäre Bildgebung eingesetzt werden, um eine Venenthrombose festzustellen bzw. auszuschließen. Die Hinzunahme der Flussinformation ist für die Diagnostik von proximal des Leistenbandes gelegenen Thrombosen hilfreich. Der Befund soll nachvollziehbar dokumentiert werden.

Phlebographie

Die Phlebographie ist nicht mehr generell verfügbar. Die hohen Ansprüche bezüglich hoher Qualität der Befunde [69] werden deswegen nicht (mehr) regelmäßig erfüllt. Im Idealfall erlaubt die Phlebographie, kleinste Gerinnsel in den Klappentaschen abzubilden, die Wadenmuskelvenen routinemäßig zu beurteilen, Kollateralkreisläufe in ihrer Gesamtheit darzustellen und eine Thrombose mit hoher Sicherheit auszuschließen [67], [68], [76]. Ein weiterer Vorteil gegenüber der Ultraschalldiagnostik liegt in der Objektivität des Untersuchungsverfahrens mit einer umfassenden und leicht nachvollziehbaren – auch anatomischen – Dokumentation. Als Nachteile gelten Invasivität, Strahlenexposition und mögliche allergische Reaktionen sowie die gegenüber der Sonographie fehlende Hilfestellung bei der Differentialdiagnose. Deshalb ist die Methode in der Indikationsstellung der Sonographie nachgeordnet. Sie wird weiterhin eingesetzt, vor allem bei sonographisch nicht eindeutiger Abklärung einer Rezidivthrombose und zur Vorbereitung eines restitutiven Eingriffs.

Die Phlebographie ist geeignet, eine Venenthrombose nachzuweisen bzw. auszuschließen. Ihre Anwendung sollte unklaren Fällen vorbehalten bleiben.

Magnetresonanz (MR)- und Computertomographie (CT)-Phlebographie

Beide Schnittbildverfahren weisen im Vergleich zu den etablierten bildgebenden Methoden eine hohe Treffsicherheit in der Diagnostik einer ilio-femoro-poplitealen Venenthrombose (TVT) auf [161], [194]. Insbesondere die Beckenstrombahn und die V. cava inferior können zweifelsfrei abgebildet werden. Die entsprechende Anlage des Untersuchungsprotokolls erlaubt die Darstellung der Bein- und Beckenvenen in Kombination mit der pulmonalarteriellen Strombahn und damit des gesamten Krankheitsgeschehens der venösen Thromboembolie [85]. Der hohe operationelle Aufwand (MR) bzw. die relativ hohe Strahlenbelastung (CT) sind Hinderungsgründe, die beiden attraktiven bildgebenden Verfahren in diagnostische Algorithmen zur Abklärung einer TVT für den Klinikalltag einzubinden. Von Vorteil ist dagegen die Darstellung begleitender Pathologien, so z.B. von Raumforderungen in unmittelbarer Gefäßnähe, oder von Gefäßanomalien in ihrer gesamten Komplexität sowie deren Verbindungen in das umgebende Weichteilgewebe [62].

Diagnostische Algorithmen

Diagnostische Algorithmen verbinden einzelne Methoden zu einer Untersuchungsabfolge, in der mit geringst möglichem Aufwand eine zuverlässige Grundlage für therapeutische Entscheidungen hergestellt wird. Dabei beinhalten die ersten Schritte des Algorithmus eine hohe Sensitivität, die späteren und abschließenden Schritte eine hohe Spezifität [215]. In die Auswahl der verwendeten Methoden kann neben ihren Test-Charakteristika ihre lokale Verfügbarkeit oder Validität einfließen.

Algorithmen, die in die tägliche Routine übernommen werden, müssen bezüglich ihrer Zuverlässigkeit validiert sein und eine größtmögliche Kosteneffektivität besitzen. Das Maß für die Zuverlässigkeit von diagnostischen Algorithmen bezüglich der venösen Thromboembolie ist die Rate von thromboembolischen Ereignissen im Dreimonatsverlauf in der Gruppe derjenigen Patienten, bei denen nach Durchlaufen des Algorithmus die Erkrankung ausgeschlossen wurde. Ein Algorithmus gilt dann als sicher, wenn der obere Rand des 95%-Konfidenzintervalls um den gefundenen Prozentsatz von diagnostischen „Irrtümern“ die 3%-Marke nicht überschreitet. Wird dieses Ziel erreicht, kann zwischen verschiedenen Algorithmen ein Vergleich hinsichtlich der Kosteneffektivität angestellt werden [58].

Am besten validiert und mit der höchsten Kosteneffektivität ausgestattet ist die Kombination aus klinischer Wahrscheinlichkeit (KW) mit nachfolgendem D-Dimer-Test [192]. Dabei dient letzterer dazu, aus der Patientengruppe mit niedriger Wahrscheinlichkeit diejenigen herauszufiltern, die eine bildgebende Diagnostik benötigen; ist dieser hingegen negativ, kann die Diagnose verworfen werden [72]. Um die Sensitivitäten der beiden Instrumente optimal aufeinander abzustimmen, empfiehlt die British Society of Haematology, die KW bei nachfolgender D-Dimer-Bestimmung mit einem ELISA-Test bereits bei einem Score ≤ 2 als niedrig einzustufen, bei dem weniger sensitiven Agglutinationstest hingegen erst bei einem Score ≤ 1 [94]. Bei hoher KW ist der D-Dimer-Test überflüssig; die Patienten benötigen in jedem Fall eine bildgebende Diagnostik. Ein kürzlich in holländischen Hausarztpraxen untersuchter Algorithmus integriert die KW und die D-Dimer-Bestimmung in einem einfachen Score [27].

Als primäre Bildgebung fungiert heute in jedem Algorithmus die Kompressionssonographie. Strittig ist, ob die distalen Venen mituntersucht werden sollen oder nicht [155], [165]. Wenn auch die Therapiebedürftigkeit der isolierten Unterschenkelvenenthrombose nicht geklärt ist, erlaubt deren Mituntersuchung den Ausschluss der Erkrankung mit einer einzigen sonographischen Untersuchung. Werden nur die proximalen Venen untersucht, muss für einige Patienten ein Nachuntersuchungstermin nach 4 bis 7 Tagen eingeplant werden. Unter Einbeziehung von KW und D-Dimer-Test kann der Prozentsatz von Nachuntersuchungen von 80% auf ca. 30% gesenkt werden. Dennoch erscheint ein Algorithmus mit Nachuntersuchung weniger praktikabel, wenn die Sonographie der Unterschenkelvenen gut eingeübt und leicht verfügbar ist. Die phlebographische Abklärung eines sonographisch unklaren Befundes macht eine spätere Nachuntersuchung ebenfalls überflüssig und ist weiterhin eine Option in allen Institutionen, wo alle Qualitätsanforderungen an die Phlebographie erfüllt werden.

Wenn die bildgebende Diagnostik nicht zeitgerecht zur Verfügung steht, z.B. nachts oder am Wochenende, kann überbrückend eine Antikoagulation begonnen werden, bis die Diagnostik komplettiert wurde. Auf keinen Fall darf aber auf die bildgebende Diagnostik verzichtet

werden, wenn die Ergebnisse von KW und D-Dimer-Befund diese erfordern.

Die Überführung dieses in Studien als sicher und kosteneffektiv erwiesenen Algorithmus hängt stark von der Konfiguration des jeweiligen Gesundheitssystems ab. Die Durchführung von Schätzung der KW mit nachfolgendem D-Dimer-Test gehört eigentlich in die Hand des Primärarztes, der die klinische Verdachtsdiagnose einer Beinvenenthrombose stellt. Nur auf diese Weise wird das Einsparpotenzial von ca. 50% für die nachfolgende Inanspruchnahme bildgebender Diagnostik in entsprechend qualifizierten Zentren realisiert [27]. Dies setzt die adäquate Vergütung - insbesondere des D-Dimer-Tests - für den Primärarzt voraus. Ist diese Voraussetzung nicht erfüllt, und hat das Gesundheitssystem einen hohen Anteil von ambulant leicht verfügbarer Bildgebung in guter Qualität – wie z.B. in Deutschland oder Frankreich – wird der Primärarzt jeden Verdacht zur spezialisierten bildgebenden Diagnostik überweisen. Hierbei besteht eine große Neigung, jeden Patienten sonographisch zu untersuchen. Dass dieses Herangehen eine hohe Patientensicherheit bedeutet, konnte in einer großen prospektiven Studie [175] wie in einem großen prospektiven Register [168] gezeigt werden. Die Kosteneffektivität jedes Vorgehens kann daher nur für jedes Gesundheitssystem getrennt beurteilt werden.

Die vorgenannten Methoden (klinische Wahrscheinlichkeit, D-Dimer-Test, Kompressionssonographie, Phlebographie) sollen in einer logischen Abfolge zu einem Algorithmus verbunden werden. Eine Empfehlung gibt Abbildung 1.

Umfelddiagnostik

Defekte der Blutgerinnung und Fibrinolyse (Thrombophilie), angeborene und erworbene Varianten oder Anomalien der Venen, sowie Tumore können für das Entstehen von Thrombosen verantwortlich sein, allein oder in Kombination. Die Abklärung dieser Ursachen ist sinnvoll, wenn dadurch die therapeutische Vorgehensweise geändert und konsekutiv das weitere Patientenschicksal günstig beeinflusst wird, d.h. ein Rezidiv der thromboembolischen Erkrankung vermieden oder ein Tumor zu einem Zeitpunkt entdeckt werden kann, an dem seine Behandlung prognostisch relevant ist. Für diese beiden Zielstellungen ergibt sich ein sehr unterschiedliches Bild.

Bezüglich der hereditären und erworbenen Thrombophilien ist bewiesen, dass sie die Erstmanifestation einer venösen Thromboembolie begünstigen. Das relative Risiko kann in Einzelfällen bis auf das 80fache gegenüber der Normalbevölkerung erhöht sein. Für das Rezidiv der Erkrankung ist dies jedoch nicht der Fall. Insbesondere die häufigen genetischen Varianten, der heterozygote Faktor-V-Leiden-Defekt oder die heterozygote Prothrombin 20210-Mutation sind nicht oder nur mit einer gering erhöhten Rezidivrate verknüpft [110]. Eine Ausnahme hiervon macht das Antiphospholipid-Antikörper-Syndrom; hierbei verdoppelt sich die Wahrscheinlichkeit für ein Rezidiv [132]. Von wahrscheinlich größerer Bedeutung als die heterozygote Faktor V- oder Prothrombin-Mutation sind die seltenen familiären Defekte der Gerinnungsinhibitoren Antithrombin, Protein-C oder Protein-S [23]. Unklar ist derzeit noch die klinische Relevanz der ebenfalls seltenen homozygoten Mutationen von Faktor V oder Prothrombin sowie deren heterozygote Mutationen in Kombination.

Daraus folgt, dass eine Thrombophilie-Diagnostik bei einer akuten venösen Thromboembolie fast immer überflüssig ist, da das Untersuchungsergebnis keinen Einfluss auf die unmittelbaren therapeutischen Entscheidungen hat [32], [36], [179]. Lediglich bei dem begründeten Verdacht auf ein Antiphospholipid-Antikörper-Syndrom oder bei einer eindeutigen Häufung der Erkrankung unter erstgradigen Verwandten kann die Testung sinnvoll werden [109]. Ausdrücklich abgeraten wird von einem breiten Screening Gesunder, da die daraus folgenden Konsequenzen für das Individuum völlig unklar sind und oft mehr Unsicherheit als wirksame Vermeidung von Erkrankungsfällen resultiert. Dagegen kann eine Testung auf Thrombophilie bei gesunden weiblichen Angehörigen von Patienten mit venöser Thromboembolie sinnvoll sein, wenn es um die Einschätzung des Thromboserisikos bei Kontrazeption und Schwangerschaft geht.

Die Abklärung bezüglich Thrombophilie hat keine Bedeutung für die Diagnostik und initiale Therapie der akuten Venenthrombose. Nur in wenigen Fällen kann sie die Entscheidung über die Dauer der Antikoagulation beeinflussen.

Bei jüngeren Patienten liegt einer ilio-femorale Thrombose oft eine Anomalie oder Missbildung der Venen zu Grunde (u.a. May-Thurner-Syndrom, Aplasie der V. cava inferior). Solche Thrombosen betreffen typischerweise Frauen, sind linksseitig lokalisiert und zeigen ein deszendierendes Wachstum. Im Falle einer beabsichtigten restitutiven Intervention sollte zuvor eine Computertomographie des Abdomens vorgenommen werden. Bei älteren Menschen mit Venenthrombose wird oft eine maligne Tumorkrankheit gefunden, welche paraneoplastisch und / oder durch lokale Kompression zur Thrombose führt.

Bei einer akuten ilio-femorale (deszendierenden) Thrombose sollte eine lokale Ursache abgeklärt werden, z.B. ein Tumor sowie speziell bei jüngeren Patienten eine anatomische Variante oder Fehlanlage der Venen.

Bei älteren Menschen kann eine Tumorsuche bei nicht erkennbarer Ursache einer Thrombose sinnvoll sein.

Bei Tumorerkrankungen kommt es gehäuft zum Auftreten von venösen Thromboembolien, so dass bei etwa 15% der Patienten mit akuter TVT zum Diagnosezeitpunkt ein Malignom bekannt ist. Außerdem ist bei Patienten mit einer Venenthrombose, insbesondere bei einem idiopathischen Ereignis, das Risiko eines bisher nicht erkannten Malignoms mit 3 bzw. 15% deutlich erhöht [138]. Bei sorgfältiger Abklärung können nahezu alle dieser „okkulten“ Malignome erkannt werden. Bei mehr als der Hälfte der Patienten liegen dann lokale, kurativ behandelbare Tumorstadien vor [121]. Eine zweifelsfreie Reduktion der Mortalität durch ein bestimmtes Ausmaß der Tumorsuche ist nicht belegt. Daher ist der Umfang des Untersuchungsprogramms im Einzelfall festzulegen. Hohe Übereinstimmung kann erzielt werden für die Empfehlung einer gezielten Anamneseerhebung und körperlichen Untersuchung, eines Basislabors und der Aktualisierung der geschlechts- und altersspezifischen Krebsfrüherkennungsmaßnahmen (gynäkologische Untersuchung, Prostata-Untersuchung, Koloskopie u.a.). Eine Computertomographie von Thorax und Abdomen kommt nur als weiterführende Maßnahme bei speziellen Verdachtsmomenten in Frage [28].

Bei idiopathischer Venenthrombose sollte die Abklärung auf ein möglicherweise zugrunde liegendes Malignom erfolgen, wegen des altersabhängig gehäuften Auftretens vorzugsweise ab der fünften Lebensdekade.

Venenthrombose in der Schwangerschaft und Wochenbett

Die TVT mit Lungenembolie zählt zu den führenden Todesursachen in Schwangerschaft und Wochenbett; jeder Verdacht muss deshalb sofort und definitiv abgeklärt werden. Ihre Inzidenz wird auf 0,76 bis 1,72 pro 1000 Schwangerschaften geschätzt und ist damit viermal so hoch wie außerhalb der Schwangerschaft [114]. Die Diagnostik birgt aber Probleme für Mutter und Kind und ist wesentlich komplexer als außerhalb der Schwangerschaft. Die klinischen Thrombosezeichen sind unspezifisch und unzuverlässig [197]. Ein erster Verdacht lässt sich nur in 10% der ambulanten Fälle tatsächlich auch objektivieren [42]. Da in der Schwangerschaft kein Diagnosealgorithmus getestet wurde, ist eine individuelle Vorgehensweise erforderlich. Die D-Dimere sind wegen des physiologischen Anstiegs im Verlauf der Schwangerschaft nur eingeschränkt verwertbar. Allerdings existieren auch für die Schwangerschaft dem Schwangerschaftsalter adaptierte Referenzwerte, die bei der Interpretation der D-Dimer Spiegel hilfreich sind [122]. Wenngleich ein negativer D-Dimer-Test nach ersten Ergebnissen eine venöse Thrombose in der Schwangerschaft mit hoher Wahrscheinlichkeit ausschließt [29], gilt nach wie vor die Sonographie der Bein- und Beckenvenen als Untersuchungsmethode der Wahl. Die MRPhlebographie stellt in der Schwangerschaft eine vielversprechende Alternative dar [53], insbesondere im proximalen Oberschenkel- und Beckenbereich. Die Phlebographie wird hingegen wegen der Strahlenbelastung des Föten nur ausnahmsweise eingesetzt.

Die Abklärung einer Venenthrombose in der Schwangerschaft sollte interdisziplinär erfolgen. Ein Algorithmus ist hierfür nicht getestet. Dennoch soll jeder Verdacht soweit abgeklärt werden, dass eine therapeutische Entscheidung erfolgen kann.

Rezidivthrombose

Die Diagnostik einer zweiten Thrombose ist schwieriger als die einer Erstdiagnose, vor allem dann, wenn dasselbe Venensegment betroffen ist. Ein Diagnosealgorithmus wurde bisher für diese Situation nicht validiert. Die klinische Wahrscheinlichkeit ist bei Verdacht auf Rezidivthrombose meist ohnedies hoch, da die erste Thrombose bereits als Risiko in den Score eingeht ([Tab. 1](#)). Die Sonographie ist mit Zweifeln behaftet für diejenigen Segmente des venösen Systems, die von der vorherigen Thrombose betroffen waren. Häufig ist die genaue Ausdehnung und Lokalisation aber gar nicht bekannt. Um dieser Schwierigkeit abzuwehren, ist es empfehlenswert, zum Zeitpunkt der Beendigung der medikamentösen Sekundärprophylaxe eine bildgebende Kontrolle durchzuführen und den Befund zu dokumentieren [142]. Sind vorher nicht betroffene Segmente pathologisch, darf von einem floriden Rezidiv ausgegangen werden [104]. Unabhängig von der klinischen Wahrscheinlichkeit sollten die D-Dimere bestimmt werden, da ein positives aber auch ein negatives Testergebnis zur Einschätzung der Situation beitragen kann [3], [144]. Schließlich sind bei unklaren Fällen auch Verlaufsuntersuchungen anzuraten, um aus der Dynamik der Befunde auf die Aktualität des vermuteten Rezidivs zu schließen.

Die Diagnostik der Rezidivthrombose ist schwierig, wenn diese im selben Venensegment auftritt wie zuvor. Ein Algorithmus ist hierfür nicht getestet. Verlaufskontrollen mit Einbeziehung von bildgebenden Verfahren und D-Dimer-Bestimmung unterstützen die Diagnosestellung.

Therapie der Venenthrombose (TVT)

Initiale Antikoagulation

Das Ziel der Akutbehandlung einer Venenthrombose (TVT) besteht zum einen darin, das Risiko einer Embolisierung in die Lungenarterienstrombahn, bzw. bei gleichzeitig vorhandenem offenem Foramen ovale in den systemischen Kreislauf, zu minimieren. Zum anderen gilt es, das Wachstum des entstandenen Thrombus zu limitieren und die Voraussetzungen für eine Thrombusauflösung durch körpereigene Fibrinolyse zu verbessern, um das Auftreten und den Schweregrad eines postthrombotischen Syndroms zu vermindern.

Die Therapie der Venenthrombose hat zum Ziel, eine Lungenembolie sowie das postthrombotische Syndrom zu verhindern.

Bei einer gesicherten TVT ist die sofortige therapeutische Antikoagulation erforderlich. Bei hoher klinischer Wahrscheinlichkeit sollte mit der Behandlung unmittelbar begonnen werden, noch bevor die Ergebnisse der diagnostischen Tests vorliegen [93].

Die therapeutische Antikoagulation soll sofort begonnen werden, bevorzugt mit niedermolekularem Heparin oder Fondaparinux ([Tabelle 2](#)).

Für die initiale Behandlung der TVT mit Antikoagulanzen sind gegenwärtig unfractionierte (UF-) Heparine, niedermolekulare (NM-) Heparine und Fondaparinux erprobt, die durch Aktivitätsverstärkung von Antithrombin wirken. NM-Heparine und Fondaparinux sind sicherer und mindestens genauso wirksam wie UF-Heparine [24], [154], [202]. Sie stellen deshalb sowie wegen der fehlenden Notwendigkeit routinemäßiger Laborkontrollen mit konsekutiven Dosisanpassungen und wegen ihrer praktikableren Anwendbarkeit derzeit die Antikoagulantien der ersten Wahl dar [24], [199].

Für die Therapie der TVT sind mehrere Substanzen in einmaliger oder zweimaliger, in körperrgewichtbezogener oder fixer Dosierung pro Tag zugelassen. Die verschiedenen Anwendungsformen gelten in ihrer Effektivität und Sicherheit als äquivalent [71], [201]. Die Dosierungsvorschriften und landesspezifischen Zulassungen der einzelnen Präparate ([Tab. 2](#)) sind ebenso wie die Gefahr der Kumulation bei schwerer Niereninsuffizienz zu beachten.

Bei schwerer Niereninsuffizienz (Kreatinin-Clearance ≤ 30 ml/min) und im Rahmen gefäßrekanalisierender Maßnahmen sollte unfraktioniertes Heparin eingesetzt werden.

NM-Heparine führen wesentlich seltener zu einer Heparin-induzierten Thrombozytopenie (HIT) Typ II als UF-Heparine. Klinische Probleme mit Thrombozytenabfall und konsekutiven neuen Gefäßverschlüssen sind mit beiden Heparinarten nicht vor dem 5. und selten nach dem 14. Tag zu erwarten, sofern keine Vorbehandlung erfolgte [212], [214]. Kontrollen der Thrombozytenzahl sollten deshalb bei einer Behandlungsdauer von mehr als 5 Tagen für zwei Wochen vorgenommen werden [1], [214]. Bei Anwendung von Fondaparinux ist aufgrund der sehr seltenen Assoziation einer Immunthrombozytopenie keine regelhafte Thrombozytenzahlkontrolle notwendig.

Die therapeutische Applikation mit UF-Heparin erfolgt kontinuierlich intravenös oder subkutan und bedarf der laborchemischen Kontrolle, in der Regel mit der aktivierten partiellen Thromboplastinzeit (aPTT). Für NM-Heparin oder Fondaparinux werden Laborkontrollen nur ausnahmsweise angeraten, z.B. bei Kindern, bei Verdacht auf Kumulation im Rahmen einer leichten oder mittelschweren Niereninsuffizienz oder im Verlauf der Schwangerschaft. Als Labortest kommt dann in der Regel die Bestimmung der anti-Faktor Xa-Aktivität (a-Xa) zur Anwendung; bei einmal täglicher Applikation von NM-Heparin wird 3 - 4 Stunden nach subkutaner Verabreichung ein Bereich von etwa 1,0 – 2,0 E/ml und bei zweimaliger Applikation pro Tag von etwa 0,6 – 1,0 E/ml erwartet [24]. Für Fondaparinux werden 2 Stunden nach subkutaner Applikation Maximalwerte von etwa 0,9 - 2,0 mg/l im Blut mitgeteilt (hptt/www.emea.europa.eu). Es wird empfohlen, die präparatespezifischen Angaben zum Zielbereich des jeweils angewandten Antikoagulans zu beachten (z.B. Fachinfo).

Für Patienten mit Kontraindikationen gegen Heparin, z.B. bei anamnestischer HIT Typ II, kann Fondaparinux gegeben werden [214]. Über die erfolgreiche Anwendung von Fondaparinux bei akuter HIT Typ II liegen einige Fallberichte vor [64], jedoch sind Danaparoid, Lepirudin und Argatroban - im Gegensatz zu Fondaparinux - explizit für diese Situation geprüft. Danaparoid ist ein Heparinoidgemisch, das vorrangig über eine Antithrombin-vermittelte Hemmung von Faktor Xa wirkt und laboranalytisch mittels der anti-Faktor-Xa-Aktivitätsbestimmung gesteuert werden kann. Lepirudin, ein Polypeptid, und Argatroban, ein kleines Nichtpeptid, hemmen direkt Thrombin und beeinflussen daher dosisabhängig die Gerinnungstests aPTT, Quickwert (INR), Thrombinzeit und die Fibrinogenbestimmung. Während Lepirudin renal eliminiert wird, erfolgt die Ausscheidung von Argatroban hepatisch. Die entsprechenden Empfehlungen der Hersteller zu Dosierung, Nebenwirkungen und Kontraindikationen sowie zu Kumulationsgefahr und Laborkontrollen sind zu beachten.

Thrombus-beseitigende Maßnahmen

Das Ziel von Thrombus-beseitigenden, Gefäßlumen-eröffnenden Maßnahmen - zusätzlich zur Antikoagulation - ist die weitere Verringerung von Häufigkeit und Schwere des postthrombotischen Syndroms (PTS) [186]. Als Behandlungsverfahren kommen die Kombination von Thrombolyse und Thrombektomie sowie die Katheter-gestützte pharmakomechanische Thrombektomie in Betracht. Für beide Methoden liegen Fallbeispiele und kleine Studien vor, allerdings noch keine Langzeitergebnisse. Die behandlungsspezifischen Risiken bis hin zu teilweise lebensbedrohenden Komplikationen müssen beachtet werden.

Eine Thrombus-beseitigende Maßnahme kann bei jungen Patienten mit einer ersten und ausgedehnten ilio-femorale Thrombose und bei kurzer Anamnese eingesetzt werden.

Eine Behandlung durch Thrombolyse oder Thrombektomie sollte spezialisierten Zentren mit ausreichender Erfahrung vorbehalten sein [9], [16], [43], [103], [139], [141], [186], [220]. Der Patient muss seine Zustimmung nach ausführlicher und eingehender Information bezüglich Nutzen und Risiko geben [127].

Für die sehr seltene Phlegmasie werden Thrombus-beseitigende Verfahren mit dem Ziel des Gliedmaßenerhalts empfohlen [133]. Der Befund eines flottierenden Thrombus stellt per se

keine Operationsindikation dar.

Sekundärprophylaxe mit Vitamin K-Antagonisten

Die initiale, parenterale Antikoagulation bei venöser Thromboembolie (VTE) sollte mindestens 5 Tage durchgeführt werden und immer so lange, bis eine INR $>2,0$ unter der parallel eingeleiteten oralen Antikoagulation über mindestens 24 Stunden erreicht worden ist [93]. Sofern keine invasiven diagnostischen oder therapeutischen Verfahren geplant sind, wird direkt nach Sicherung der Venenthrombose (TVT) - parallel zur initialen Antikoagulation - mit der gerinnungshemmenden Sekundärprophylaxe mit Vitamin K-Antagonisten bereits am ersten Tag begonnen [93]. Standard ist dabei die Einstellung auf einen Zielbereich der International Normalized Ratio (INR) zwischen 2,0 und 3,0 [74].

Die Behandlung mit Vitamin K-Antagonisten sollte am 1. oder 2. Tag begonnen werden. Der Zielbereich der International Normalized Ratio (INR) liegt zwischen 2,0 und 3,0.

Ziel der weiteren längerfristigen Antikoagulantientherapie („Sekundärprophylaxe“) ist es, die körpereigene Thrombolyse und damit die Rekanalisation der thrombotisch verschlossenen Venen zu fördern und venöse Thromboembolierезидиве zu verhindern.

Bezüglich der Behandlungsdauer werden vor allem Gesichtspunkte der Genese der TVT (idiopathisch oder sekundär) und die Anzahl der abgelaufenen Thrombosen (Erstereignis oder Rezidiv), ggf. aber auch die Persistenz von Risikofaktoren (z.B. Malignom oder schwere Thrombophilie) und die Patientenpräferenz berücksichtigt ([Tab. 3](#); [79], [90], [93], [140], [203]). Weitere wesentliche Faktoren, die mit einer Verminderung des individuellen Rezidiv- und Blutungsrisikos einhergehen, sind eine gute Qualität der oralen Antikoagulation [128], eine weitgehende bis vollständige Rekanalisation des initial thrombosierten Venenabschnitts [57] sowie normalisierte D-Dimer-Werte etwa 4 Wochen nach Beendigung der oralen Antikoagulation [34], [206].

Abweichend von früheren Empfehlungen sollte aufgrund der neueren Datenlage zum VTE-Rezidivrisiko nach zweiter sekundärer, risikofaktorassoziierter Venenthrombose nicht mehr regelhaft die Indikation zur prolongierten Fortführung der Sekundärprophylaxe über 3 bis 6 Monate hinaus gestellt, sondern diese kritisch bezüglich ihres Nutzen-Risiko-Verhältnisses hinterfragt werden. Andererseits sollte für Patienten mit idiopathischer Venenthrombose bereits nach Erstereignis eine prolongierte Fortführung der Antikoagulation unter Berücksichtigung der oben genannten Faktoren und des Blutungsrisikos ernsthaft erwogen werden. Bei idiopathischer Rezidivthrombose ist die Indikation zur prolongierten Antikoagulation in der Regel gegeben ([Abb. 3](#)).

Nicht nur in der initialen Phase der Antikoagulation, sondern auch regelmäßig in deren weiterem Verlauf soll das individuelle Nutzen-Risiko-Verhältnis mit Abschätzung des Blutungsrisikos berücksichtigt werden [93], [172].

Die Antikoagulation ist wirksam zur Verhinderung von Rezidiven. Einen Vorschlag zur Behandlungsdauer gibt [Tabelle 3](#). Bei der Festlegung der Behandlungsdauer soll das Blutungsrisiko berücksichtigt werden.

Große Blutungen treten bei Behandlung mit Vitamin K-Antagonisten (bei INR 2,0 – 3,0) in etwa 1 bis 3 pro 100 Patientenjahre auf; weniger große, aber klinisch immer noch relevante Blutungen sind etwa 5x häufiger [26], [145]. Die Blutungsrate ist insbesondere bei der Indikation zu einer verlängerten Sekundärprophylaxe über den 3. oder 6. Monat nach dem Ereignis hinaus zu beachten. Durch Patientenschulung und Anleitung zur ärztlich kontrollierten Antikoagulantien-Selbstkontrolle lassen sich Blutungskomplikationen deutlich reduzieren [177].

Die Gabe von Vitamin K-Antagonisten in niedriger Intensität (INR 1,5 – 2,0) erwies sich als weniger effektiv bezüglich der Verhütung von Rezidiven gegenüber der Standard-Intensität einer INR von 2,0 – 3,0 [92]; sie war aber wirksamer als Plazebo [153]. Die relative Blutungshäufigkeit gegenüber der Vergleichsgruppe mit INR 2,0 - 3,0 ließ sich dabei nicht

reduzieren.

Bei Kontraindikationen gegen Vitamin K-Antagonisten kann längerfristig mit niedermolekularem Heparin behandelt werden.

Bei Kontraindikationen gegen eine Antikoagulation mit Vitamin K-Antagonisten, insbesondere bei hohem Blutungsrisiko, beim Auftreten schwerwiegender Nebenwirkungen (z.B. große Blutung) oder zwischenzeitlich aufgetretenen Gegenanzeigen (z.B. gastrointestinales Ulkus) ist eine alternative Antikoagulation zu erwägen. Verschiedene NM-Heparine sind hierfür getestet worden und zwar in prophylaktischer, halb- bzw. dreiviertel- sowie voll-therapeutischer Dosierung. In zwei Metaanalysen zeigte sich eine geringere Blutungsrate bei vergleichbarer Effektivität bei Anwendung von NM-Heparinen gegenüber Vitamin K-Antagonisten [81], [200]. Vergleichende Untersuchungen mit unterschiedlichen Dosierungen von NM-Heparinen liegen nicht vor. Bei Tumorpatienten erwiesen sich verschiedene NM-Heparine gegenüber Vitamin K-Antagonisten bezüglich der Rate an thromboembolischen Rezidiven als überlegen bei vergleichbarer Mortalität und Blutungsrate [77], [107], [116].

Kompressionstherapie

Die Kompressionstherapie dient der Behandlung der Akut-Symptome einer Venenthrombose (TVT); dabei ist ein Kompressionsverband vom Typ Fischer ebenso wirksam wie ein angepasster Kompressionsstrumpf [130].

Eine Kompressionstherapie soll eingesetzt werden, um Häufigkeit und Schwere des postthrombotischen Syndroms zu reduzieren. Sie sollte so früh wie möglich begonnen werden.

Die langfristige Kompressionsbehandlung mit einem Anlagedruck von 30-40 mmHg reduziert die Inzidenz des postthrombotischen Syndroms um etwa die Hälfte [20], [143]. In der Regel genügen bei nicht zu ausgeprägtem und vor allem nicht nach proximal reichendem Ödem Wadenkompressionsstrümpfe der Kompressionsklasse II. Die Dauer der Kompressionsbehandlung richtet sich auch nach dem Ergebnis von phlebologischen Kontrolluntersuchungen, die optimalerweise nach 3 bis 6 Monaten und dann in 6 bis 12-monatigen Intervallen erfolgen sollten. Bei Fortbestehen eines venösen Funktionsdefizits sollte die Kompression weitergeführt werden [18].

Immobilisierung

Als festes Dogma der Behandlung eines Patienten mit akuter Bein- und Beckenvenenthrombose (TVT) galt früher die strenge Immobilisierung. Bei adäquater Antikoagulation lassen sich dadurch aber weder die Frequenz noch der Schweregrad von Lungenembolien (LE) gegenüber einer beibehaltenen symptomadaptierten Mobilität vermindern [83], [130]. Eine stationäre Betreuung erscheint deshalb heute nur noch dann indiziert, wenn begleitende Krankheiten bzw. Krankheitssymptome dazu zwingen oder wenn eine thrombusbeseitigende Maßnahme durchgeführt wird.

Die erhaltene Mobilität des Patienten ist eine Grundvoraussetzung für die Thrombosebehandlung unter ambulanten Bedingungen [7], [174]. Dies gilt sowohl für distale wie für proximale Thrombosen. Der morphologische Aspekt des Thrombus ("flottierend", "wandhaftend", "okkludierend") ist dafür ebenfalls ohne Belang.

Patienten mit einer Venenthrombose jedweder Lokalisation und Morphologie sollen nicht immobilisiert werden, es sei denn zur Linderung starker Schmerzen.

Ambulante Thrombosetherapie

Patienten, die außerhalb des Krankenhauses an einer Venenthrombose erkranken, haben nur selten Begleitkrankheiten, die eine sofortige Hospitalisierung erfordern. Befürchtungen bezüglich gravierender Komplikationen bei der ambulanten Behandlung haben sich in großen

randomisierten Studien als unbegründet erwiesen [99], [108].

Alle Elemente der akuten Thrombosetherapie können von erfahrenen niedergelassenen Ärzten korrekt durchgeführt werden. Die wesentlichen Punkte sind die zweifelsfreie Sicherung der Diagnose und die Gewährleistung der einwandfreien Applikation des Antikoagulans in der richtigen Dosis sowie die lückenlose ärztliche Bereitschaft, ggf. in Arbeitsteilung mit einem kooperierenden Krankenhaus. In speziellen Fällen ist die Unterstützung durch einen ambulanten Sozialdienst bei den Injektionen und bei der Kompressionsbehandlung notwendig [48].

Cavafilter

In Einzelfällen und kleinen Kohorten wurde die Indikation für die Applikation eines permanenten Cavafilters propagiert; eine kontrollierte Studie hat deren generelle Wertigkeit aber nicht bestätigen können [39]. Frühere Untersuchungen zeigten eine Verhütung von Lungenembolien (LE); allerdings ohne Einfluss auf die Kurz- oder Langzeitmortalität und unter Inkaufnahme einer höheren Zahl von Rezidivthrombosen gegenüber der Kontrollgruppe [70], [39], [117].

Cavafilter können indiziert sein, wenn eine Antikoagulation kontraindiziert ist oder eine bestehende suffiziente Antikoagulation eine rezidivierende LE nicht verhindern konnte sowie vereinzelt unter perioperativen Bedingungen, z.B. bei frischer Venenthrombose und erhöhtem Blutungsrisiko mit passagerer Kontraindikation zur Antikoagulation im Umfeld von Operationen.

Technische Neuentwicklungen führten zur Verfügbarkeit temporärer, wieder entfernbarer Filter [113]. Unter kritischer Indikationsstellung ist eine zeitlich begrenzte Implantation eines Cavafilters gegenüber einer permanenten zu bevorzugen, da eine permanente Implantation verschiedene Risiken birgt, wie Cava- / Beckenvenenthrombosen bzw. Blutungsgefahr unter der dann erforderlichen prolongierten Antikoagulation [70].

Die Implantation eines Cavafilters soll Einzelfällen vorbehalten bleiben. Wiederentfernbarere Systeme sollen bevorzugt werden.

Besondere therapeutische Situationen

Thrombophlebitis

Thrombophlebitiden können gesunde oder varikös veränderte Venen betreffen. Die Ursache ist meist idiopathisch, gelegentlich traumatisch, septisch, iatrogen oder im Rahmen einer Systemerkrankung. Bei der Varikophlebitis oder Varikothrombose handelt es sich um eine Thrombose und Entzündung der varikös degenerierten Vene und ihrer Umgebung. Die Behandlung erfolgt in Abhängigkeit von Ausdehnung und Lokalisation:

1. Thrombophlebitiden in kleinkalibrigen Astvarizen sollten durch Kühlung, Kompressionstherapie und eventuell mit nicht-steroidalen Antiphlogistika behandelt werden. Eine Stichinzision mit Thrombusexpression kann zur rascheren Schmerzfreiheit führen.
2. Varikothrombosen der V. saphena magna oder parva und grosskalibriger Varizenäste bergen die Gefahr eines appositionellen Wachstums (aszendierende Phlebitis) und Einwachsens des Thrombus in das tiefe Venensystem. Solange das tiefe Venensystem nicht erreicht ist, besteht bei mündungsfernen Thrombophlebitiden keine durch Studien belegte Indikation zur Antikoagulation [38]. NM-Heparine zeigten bisher keine Überlegenheit gegenüber nicht-steroidalen Antiphlogistika [189].
3. Bei Annäherung des Thrombus an eine Mündungsregion sollte mit einer Heparinisierung begonnen werden. Die Empfehlungen reichen von prophylaktischen bis therapeutischen Dosierungen über mindestens 4 Wochen. Eine therapeutische Dosierung kann unter dem Aspekt der sicheren Wirkung bei geringer Blutungsrate bevorzugt werden; die überlappende Einleitung der oralen Antikoagulation ist möglich [40]. Auf jeden Fall sollte bis zum völligen Abklingen der Symptome, in der Regel über 3 Monate, eine Kompressionsbehandlung erfolgen.

4. Bei einer Progredienz der Thrombose in das tiefe Venensystem liegt definitionsgemäß eine tiefe Venenthrombose vor, mit allen Risiken und therapeutischen Konsequenzen.
5. Ausgedehnte Thrombophlebitiden sind in vielen Fällen mit asymptomatischen tiefen, meist kleinen Thrombosen vergesellschaftet. Die Suche danach wird nicht explizit empfohlen, wohl aber eine zeitlich limitierte Antikoagulation bei zufälligem Nachweis einer Thrombose [112].

Eine oberflächliche Thrombophlebitis sollte in Abhängigkeit von Ausdehnung und Lokalisation mit Antikoagulantien behandelt werden. Bei transfaszialem Wachstum soll wie bei einer tiefen Venenthrombose vorgegangen werden. Die Dauer der Therapie sollte sich nach der klinischen Situation richten.

Da die Saphenaphlebitis häufig einer Thrombose eines varikös degenerierten Gefäßes entspricht, liegt es nahe, diese Komplikation zum Anlass für die unmittelbare Sanierung der Varikose zu nehmen. Allerdings erwies sich die Komplikationsrate bei zunächst konservativer Therapie und nachfolgender Sanierung im beschwerdefreien Intervall als geringer im Vergleich zur sofortigen Operation [188].

Muskelvenenthrombose

Die Muskelvenenthrombose betrifft häufiger die Soleusmuskelvenen als die Venen der beiden Gastroknemiusmuskeln. Bei progredientem Wachstum in das tiefe Venensystem sind bei den Soleusmuskelvenen die posterioren Tibialisvenen oder die fibularen Leitvenen und bei den Gastroknemiusmuskelvenen die Vena poplitea betroffen. Die Häufigkeit der Progression und die auslösenden Faktoren sind nicht bekannt, da valide Studien hierzu fehlen. Nach Gillet [52] beträgt die initiale Rate an symptomatischen Embolien bei einer Muskelvenenthrombose 7% und die Rate an Rekanalisierungen unter therapeutischer Antikoagulation liegt bei 85%. Nach Absetzen der Antikoagulation kommt es innerhalb von 2 Jahren in 18,8% der Fälle zu Rezidivthrombosen und ist damit vergleichbar mit der Rezidivrate proximaler Thrombosen. Ergebnisse einer Kohortenstudie legen nahe, dass das Einwachsen einer Muskelvenenthrombose in die Unterschenkelleitvenen durch eine 10-tägige Gabe von NM-Heparin bei paralleler Kompressionstherapie verhindert werden kann [173]. Die ideale Dauer der Antikoagulation bei Muskelvenenthrombose ist unklar; sie richtet sich vielerorts nach den subjektiven Beschwerden und dem persistierenden Thrombosenachweis im Ultraschall.

Schwangerschaft

Bei einer Venenthrombose (TVT) in der Schwangerschaft kommen Heparine für die initiale Antikoagulation in therapeutischer Dosis zum Einsatz. Aufgrund der fehlenden Plazentagängigkeit sowie der mehr als 10-jährigen Behandlungserfahrung können NM-Heparine als sicher für Mutter und Kind eingestuft werden.

Die initiale Antikoagulation der Venenthrombose in der Schwangerschaft und im Wochenbett soll primär mit niedermolekularem Heparin erfolgen. Die Antikoagulation soll mindestens bis zum Ende des Wochenbettes fortgeführt werden. Während der Stillzeit kann anstelle von niedermolekularem Heparin auf Warfarin übergegangen werden unter Beachtung der Empfehlungen zur Vitamin K-Prophylaxe des Säuglings.

Die Gabe von Vitamin K-Antagonisten ist in der Schwangerschaft problematisch. Die Medikamente können im ersten Drittel eine Embryopathie und im letzten Drittel eine Hepatopathie beim Foeten verursachen. Daher werden NM-Heparine auch zur Sekundärprophylaxe in der Schwangerschaft empfohlen [11], [51], [75]. Es ist unklar, ob, wann und um wieviel die therapeutische Dosis nach der Akutbehandlung im Verlauf der Schwangerschaft reduziert werden kann. Wegen des hohen Blutungsrisikos unmittelbar peripartal sowie des hohen Thromboembolierisikos in der peri- und postpartalen Phase ist über eine Reduktion der Antikoagulationsintensität unmittelbar peripartal individuell zu entscheiden. Die Fortführung der Sekundärprophylaxe erscheint für mindestens 6 Wochen nach der Geburt angezeigt; die optimale Dosis und Dauer einer Heparintherapie sind allerdings noch nicht etabliert [73], [197].

In der Stillperiode ist die Auswirkung einer Antikoagulation mit dem Vitamin K-Antagonisten Warfarin gut untersucht und als unbedenklich einzustufen [11], [51].

Das Risiko einer Rezidivthrombose ist nach einer ersten schwangerschaftsassozierten Thrombose gering [8]; das gilt auch im Verlauf einer weiteren Schwangerschaft [21].

Allerdings besteht für Patientinnen mit anamnestischer Thrombose in der Schwangerschaft und nachgewiesener Thrombophilie ein erhöhtes Risiko für ein Thromboserezidiv [21] und für andere Schwangerschaftskomplikationen [150] während einer erneuten Schwangerschaft. Daher ist nach einer ersten Schwangerschaftsthrombose eine Testung auf Thrombophilie-Faktoren sinnvoll [47]. Dabei sind die folgenden Defekte von praktischer Bedeutung [11], [93]: Antithrombin-Mangel, gleichzeitige heterozygote Faktor V- und Prothrombin-Mutation, homozygote Faktor V- oder Prothrombin-Mutation sowie ein Antiphospholipid-Antikörper-Syndrom. Ein Protein C- oder ein Protein S-Mangel ist sehr selten und zudem ist die Verminderung von Protein S während der Schwangerschaft als „physiologisch“ zu bewerten [93]. Bei positivem Ergebnis einer derartigen Thrombophilie-Diagnostik ist bei einer Folgeschwangerschaft die Indikation zur medikamentösen Thromboembolie-Prophylaxe mit niedermolekularem Heparin großzügig zu stellen. Analog ist aber auch bei abgelaufenen schweren Thromboembolien ohne Thrombophilie zu verfahren, z.B. bei Zustand nach Organvenenthrombose. Letztlich handelt es sich um eine Einzelfallentscheidung, ggf. unter Einbeziehung eines erfahrenen klinischen Hämostaseologen.

Tumorpatienten

Die initiale Behandlung einer Venenthrombose bei Tumorpatienten unterscheidet sich nicht von der Therapie eines Patienten ohne Tumor. Allerdings muss sowohl ein deutlich erhöhtes Blutungsrisiko als auch ein erhöhtes Rezidivrisiko bedacht werden. In der Initialtherapie sind NM-Heparine und Fondaparinux dem UF-Heparin überlegen [5], [80], [204].

Tumorpatienten mit Thrombose sollen anstelle von Vitamin K-Antagonisten für 3 bis 6 Monate mit niedermolekularem Heparin behandelt werden. Art und Dauer der nachfolgenden Antikoagulation sollten sich nach der Aktivität des Tumorleidens und dem Blutungsrisiko richten.

Die Sekundärprophylaxe mit Vitamin K-Antagonisten wird bei Tumorpatienten oft kompliziert durch Interaktionen mit der medikamentösen Tumortherapie, durch Leberfunktionsstörungen, passagere Thrombozytopenien und begleitende Infektionen einschließlich deren Behandlung. Deshalb sind in dieser Behandlungsphase NM-Heparine den Vitamin K-Antagonisten bezüglich der Nutzen-Risiko-Bilanz überlegen [4].

In randomisierten Studien ist darüber hinaus gut belegt, dass sich das venöse Thromboembolierisiko unter NM-Heparinen im Vergleich zu Vitamin K-Antagonisten halbiert ohne gleichzeitige Erhöhung des Blutungsrisikos [77], [107], [116]. Dabei wurde nach initialer therapeutischer Dosierung die Antikoagulation im Weiteren in dreiviertel [107] bzw. voller Therapiedosis [77], [116] für drei bis sechs Monate fortgeführt. Bei fortbestehender Malignomkrankung ist eine prolongierte Sekundärprophylaxe mit einem NM-Heparin oder Vitamin K-Antagonist sinnvoll, solange die Tumorerkrankung aktiv ist, mitunter also bis zum Tode [93].

Thrombose der Arm- und Schultervenen

Die Thrombose der Arm- und Schultervenen macht 1 bis 4% aller Venenthrombosen aus und kann bei bis zu einem Drittel der Patienten mit einer Lungenembolie einhergehen. Ätiologisch werden eine primäre (idiopathisch, nach körperlicher Anstrengung, durch Thoracic-Outlet-Syndrom) und eine sekundäre Form (durch zentrale Venenkatheter, Schrittmacherkabel und Malignome) unterschieden, wobei letztere in mehr als zwei Drittel aller Fälle weitaus häufiger vorkommt. Zur Diagnostik wird primär die Kompressionssonographie eingesetzt, zur besseren Darstellung der zentralen Venenabschnitte ggf. zusätzlich die Phlebographie oder eine CT- bzw. MR-Phlebographie.

Die Therapie orientiert sich am Vorgehen bei Beinvenenthrombosen [180], [213]. Nach initialer therapeutischer Antikoagulation mit Heparinen oder Fondaparinux erfolgt überlappend

die Einstellung auf einen Vitamin-K-Antagonisten mit einer Behandlungsdauer für mindestens 3 Monate bei einer INR von 2,0 bis 3,0. Dabei werden geringere Raten an Rezidiven, Lungenembolien und Blutungen als bei Thrombosen der unteren Extremität mitgeteilt [93]. Im Einzelfall kann eine invasive Therapieoption wie regionale oder systemische Thrombolyse bzw. eine Thrombektomie erwogen werden; vergleichende randomisierte Studien zur konventionellen Antikoagulation liegen aber nicht vor. Auch das Konzept der Resektion der ersten Rippe bzw. einer persistierenden Halsrippe nach erfolgreicher Thrombolyse beim Thoracic-outlet-Syndrom mag individuell erwogen werden, ist aber nicht gegenüber einer unbehandelten Patientengruppe überprüft worden.

Die Thrombose der Arm- und Schultervenen sollte analog zur Beinvenenthrombose mit Antikoagulantien behandelt werden. Die Behandlungsdauer sollte mindestens drei Monate betragen.

Zentralvenöse Katheter (ZVK)- oder Portkatheter-assoziierte Thrombosen werden analog zur Beinvenenthrombose durch eine initiale voll-therapeutische Antikoagulation behandelt. Solange der Katheter funktioniert, korrekt liegt und nicht infiziert ist, kann er weiter benutzt werden. Soll oder muss der Katheter gezogen werden, z.B. bei septischer Thrombose, sollte dies unter fortgesetzter Antikoagulation geschehen [176]. Die Sekundärprophylaxe mit NM-Heparin sollte für mindestens 3 Monate oder – insbesondere bei Krebspatienten - solange fortgeführt werden wie der Katheter in situ ist und danach für mindestens weitere 6 Wochen. Die Intensität der prolongierten Antikoagulation mit NM-Heparin bei ZVK- oder Portkatheter-assoziiierter Thrombose beim Tumorpatient – ob in hochrisiko-prophylaktischer, halb-, dreiviertel- oder voll-therapeutischer Dosierung - ist dabei individuell festzulegen. Die Weiterführung der Sekundärprophylaxe mit einem Vitamin K-Antagonist wird ggf. mit einer INR von 2,0 bis 3,0 durchgeführt.

Bei thrombotischen Katheterverschlüssen lässt sich in aller Regel die Durchgängigkeit durch lokale Applikation von Thrombolytika, z.B. 10 mg rekombinantes Gewebeplasminogenaktivator (rt-PA) oder 10.000 IE Urokinase, wieder herstellen. Eine systemische Antikoagulation ist nur bei intravenösem Thrombusnachweis indiziert (vgl. oben).

Lungenembolie

Definition und klinische Problematik

Bei der Lungenembolie (LE) handelt es sich um eine partielle oder vollständige Verlegung der Lungenarterien durch eingeschwemmte Blutgerinnsel aus der peripheren venösen Strombahn.

Die Frühletalität ist abhängig vom Ausmaß der LE und den bestehenden kardiopulmonalen Begleiterkrankungen; bis zu 90% aller Todesfälle ereignen sich innerhalb von 1 bis 2 Stunden nach Symptombeginn [152], [182]. Bei den Überlebenden ist die Prognose ohne gerinnungshemmende Therapie infolge von Rezidivembolien und der zunehmenden rechtsventrikulären Dysfunktion ungünstig. Andererseits lässt sich die Mortalität der massiven LE durch eine adäquate Antikoagulation von 30% auf 2 bis 8% senken [10], [54], [55], [193]. Daraus ergibt sich die Notwendigkeit einer unverzüglichen und konsequent durchgeführten Diagnostik bei klinischem Verdacht auf akute LE. In perakuten Situationen wird eine Therapie bereits eingeleitet, bevor die Diagnose eindeutig gesichert ist.

Jeder klinische Verdacht auf eine Lungenembolie soll umgehend soweit abgeklärt werden, dass eine frühzeitige Prognoseabschätzung und eine therapeutische Entscheidung erfolgen kann. Anamnese und körperliche Untersuchung allein sind hierzu nicht ausreichend.

Bei Verdacht auf Lungenembolie soll eine initiale Risikostratifizierung erfolgen, um zwischen hämodynamisch stabilen und instabilen Patienten zu unterscheiden.

Diagnostik der Lungenembolie (LE)

Die häufigsten klinischen Symptome einer akuten LE sind nach Miniati [119] sowie nach Wacker [210]: Dyspnoe mit plötzlichem Beginn, Thoraxschmerz und Synkope. Nach Wells kommt auch der Hämoptyse eine klinische Bedeutung zu (Tab. 4, [221]). Der physikalische Befund an der Lunge ist charakteristischerweise ohne Auffälligkeiten.

Zur Basisdiagnostik zählen die Vitalparameter, Röntgen-Thoraxaufnahmen, ein EKG und die Blutgasanalyse. Jeder Parameter für sich betrachtet bleibt unzureichend [119]. Alle zusammen sind aber geeignet, einen Gesamteindruck von der Situation zu vermitteln.

In den Begriff „klinische Wahrscheinlichkeit“ (KW) gehören Elemente der Anamnese und des körperlichen Untersuchungsbefundes sowie der Basisdiagnostik. Die ausdrückliche Dokumentation der KW ist ein wichtiger Schritt, da hierdurch das weitere Vorgehen entscheidend geprägt wird. Am besten untersucht und validiert sind der von Wells et al. [221] entwickelte Score sowie der revidierte Genfer Score [105]; (Tabelle 4).

Der diagnostische Prozess soll mit einer dokumentierten Einschätzung der klinischen Wahrscheinlichkeit beginnen. Hierzu eignen sich explizite Scores (siehe Tabelle 4) oder eine untersucherbasierte empirische Beurteilung.

D-Dimer-Tests

Die Testverfahren weisen eine unterschiedliche Treffsicherheit auf. Die Sensitivität reicht bei einzelnen Tests bis ca. 95%; die Spezifität ist jedoch relativ gering. Wie bei der Venenthrombose (TVT) bleibt ein positiver Befund also zunächst unspezifisch. Besonders niedrig ist die Spezifität bei älteren (>80 Jahre) oder hospitalisierten Patienten, bei Patienten mit malignen Tumoren und in der Schwangerschaft. Dagegen hat das negative Ergebnis eines D-Dimer-Tests einen hohen Erkenntniswert für den Ausschluss einer LE; es ist in seiner prädiktiven Bewertung sogar höher anzusetzen als bei der TVT.

In einer klinischen Management-Studie wurde ein quantitativer ELISA mit einem Grenzwert (cut-off-Wert) von 500 µg/l als alleiniger erster diagnostischer Schritt bei ambulanten Patienten mit Verdacht auf Lungenembolie (LE) eingesetzt [134]. Bei den nicht therapierten Patienten mit negativem Ergebnis betrug die Rate an Thromboembolien nach 3 Monaten 0,9% (95%CI 0,2% - 2,7%). In anderen Studien wurde dieses Konzept nicht weiter verfolgt, sondern von vornherein die Kombination von D-Dimer-Test und klinischer Wahrscheinlichkeit (KW) eingebunden. Das bedeutet eine zusätzliche Absicherung. Bei Patienten mit niedriger KW erwies sich der Einsatz eines einfachen qualitativen Bedside-Tests zur D-Dimer-Bestimmung (SimpliRed®) in Kombination mit der KW in seiner Aussagekraft dem aufwändigeren quantitativen ELISA als vergleichbar [183].

D-Dimer-Tests sollten bei Patienten mit hoher KW nicht eingesetzt werden, da ihr negativprädiktiver Wert in dieser Situation nicht ausreichend hoch ist [156].

Ein D-Dimer-Test soll nur nach vorheriger Einschätzung der klinischen Wahrscheinlichkeit durchgeführt werden. Bei niedriger klinischer Wahrscheinlichkeit und normalen D-Dimeren ist keine weitere Lungenembolie-Diagnostik erforderlich.

Spiral-Computertomographie (Spiral-CT)

Im Vergleich zur Ventilations-Perfusions-Szintigraphie bietet die Spiral-Computertomographie die entscheidenden Vorteile eines geringeren Zeitbedarfs und einer höheren Spezifität [35], [198] bei einer Sensitivität von bis zu 94 bis 96% [170]. Die Schwäche der Einzelschicht-Spiral-CT liegt in der eingeschränkten Darstellung von Embolien ab Subsegmentebene, also sogenannter peripherer Embolien. In klinischen Management-Studien wies zwar die Einzelschicht-Spiral-CT in Kombination mit der klinischen Wahrscheinlichkeit (KW), der D-Dimer-Bestimmung und der Sonographie der Beinvenen eine sehr hohe diagnostische Sensitivität auf, als alleinige Methode ist sie jedoch zum definitiven Ausschluss einer

Lungenembolie nicht ausreichend [135], [136]. So wurden in 5% der Fälle in weiteren bildgebenden Verfahren (Lungenszintigraphie, Pulmonalisangiographie) bei Patienten mit negativem Einzelschicht-Spiral-CT-Befund und hoher KW einer LE dennoch periphere Lungenembolien nachgewiesen [123].

Mit der Entwicklung der Mehrschicht-Spiral-CT-Angiographie („Multidetector-row spiral CT angiography“ bzw. MS-Spiral-CTA) erhöht sich die Sensitivität für den Nachweis peripherer Embolien [49], [149], [170]. Die Möglichkeiten, einen Datensatz mit einer Auflösung im Submillimeter Bereich zu generieren, sind mit MS-Spiral-CTA-Geräten gegeben, die 16-Schichten oder mehr pro Umlauf generieren (sog. „16-Zeiler“) [224]. Der im Vergleich zur Szintigraphie höheren Strahlenbelastung bei der MS-Spiral-CTA kann durch Maßnahmen zur Dosisreduktion (Röhrenstrommodulation, individualisierte Protokolle, niedrige Röhrenspannung) begegnet werden [171], [191], [224].

In einer 2005 veröffentlichten prospektiven „Quasi“-Management-Studie wurde auf die diagnostische Zuverlässigkeit der MS-Spiral-CTA in Kombination mit der klinischen Wahrscheinlichkeit und D-Dimer-Bestimmung hingewiesen [137]. In dieser Untersuchung wurde ermittelt, dass der Ausschluss einer LE auf dem Boden der klinischen Wahrscheinlichkeit, des D-Dimer-Tests und der MS-Spiral-CTA ohne weitere bildgebende Verfahren ein 3-Monats-Rezidivrisiko von nur 1,5% zur Folge gehabt hätte. Diese Rezidivrate entspricht der historischen prognostischen Wertigkeit eines negativen invasiven Pulmonalisangiogramms und zeigt, dass die Sensitivitäten beider Verfahren inzwischen vergleichbar sind. In Übereinstimmung mit diesen Ergebnissen lieferte eine prospektive Management-Studie an 3.306 Patienten mit klinisch vermuteter LE eine solide Basis für einen vereinfachten MS-Spiral-CTA-gestützten diagnostischen LE-Algorithmus [205]. Mit Hilfe des dichotomisierten Wells-Scores (LE wahrscheinlich bzw. unwahrscheinlich bei einem Score von 4 als Grenzwert) zur Ermittlung der KW und eines D-Dimer-Tests (ELISA) konnte die LE bei 32% der Patienten des ursprünglichen Studienkollektivs ohne weitere Diagnostik ausgeschlossen werden. Die übrigen Patienten wurden einer MS-Spiral-CTA unterzogen. Damit konnte eine LE bei 20% aller Patienten bestätigt werden. Bei 1436 Patienten mit Ausschluss einer LE in der MS-Spiral-CTA und ohne Antikoagulation betrug bei 3-monatiger Nachbeobachtung die VTE-Rate 1,3% und die vermutete LE-assoziierte Mortalität 0,5%. Insgesamt erlaubte diese diagnostische Strategie eine therapeutische Entscheidung in 98% der Fälle. Eine routinemäßige Kombination dieses Verfahrens mit einer indirekten CT-Phlebographie in einer Sitzung ist allerdings nicht zu empfehlen, da diese mit einer vermehrten Strahlenbelastung ohne signifikante Verbesserung der diagnostischen Spezifität oder des negativ-prädiktiven Wertes der MS-Spiral-CTA einhergeht [62], [78], [84], [184].

Die CT-Angiographie in Mehrschicht-Spiral-Technik (MS-Spiral-CTA) ist geeignet, eine Lungenembolie nachzuweisen oder auszuschließen. Sie sollte als primäres Verfahren eingesetzt werden, wenn eine Bildgebung notwendig ist.

Lungenszintigraphie

Die Lungenszintigraphie ist von den bildgebenden Verfahren zur Diagnostik der Lungenembolie am besten untersucht [118]. Häufig erfolgt sie in Form der alleinigen Perfusionsszintigraphie in Verbindung mit der Röntgen-Thoraxuntersuchung. Durch die zusätzliche Ventilationsuntersuchung als funktionelles Verfahren (sog. „mismatch“) erhöht sich deren Aussagekraft.

Die Vorteile liegen in der geringen Invasivität (gegenüber der konventionellen Angiographie) und der niedrigen Strahlenbelastung. Der wesentliche Vorteil der Szintigraphie ist die Sicherheit, dass der Normalbefund eine LE praktisch ausschließt. Zum anderen hat ein positiver Befund eine so hohe Wahrscheinlichkeit für die LE, dass hier eine Behandlung gerechtfertigt ist. Allerdings ist in etwa der Hälfte der Untersuchungen eine verlässliche Aussage nicht möglich, sodass in diesen Fällen eine weiterführende Diagnostik erforderlich wird [126], [147].

Die Kombination von Perfusions- und Ventilationsszintigraphie ist geeignet, eine Lungenembolie sowohl nachzuweisen als auch auszuschließen. Mit einem höheren Anteil diagnostisch nicht verwertbarer Befunde ist zu rechnen.

Magnetresonanz-Tomographie (MRT) / MR-Angiographie (MRA)

MRT (spezielle MR-Perfusionssequenzen) und MR-Angiographie gelten als innovative Untersuchungsverfahren bei Verdacht auf Lungenembolie (LE). Ihre Aussagekraft ist wegen der eingeschränkten Studienlage bei begrenzter Verfügbarkeit des Verfahrens derzeit noch nicht abschließend beurteilbar [19].

Pulmonalisangiographie

Die Pulmonalisangiographie gilt als der historische Goldstandard in der Diagnostik der Lungenembolie (LE). Bei korrekter Durchführung wird allgemein davon ausgegangen, dass ein positives Angiogramm die LE beweist und ein negatives Angiogramm diese ausschließt [22]. Die klassische Pulmonalisangiographie setzt eine konventionelle Blattfilmangiographie mit Platzierung der Katheterspitze im Truncus pulmonalis voraus; diese Technik ist heute nur noch selten verfügbar. Die Untersuchung wird heutzutage üblicherweise als digitale Angiographie in Subtraktionstechnik (DSA) mit direkter Kontrastmittelapplikation in die Lungenarterien durchgeführt. Durch die neuen bildgebenden Verfahren, insbesondere die MS-Spiral-CT-Angiographie, hat die Pulmonalisangiographie wesentlich an Bedeutung verloren und ist nur noch in seltenen Fällen indiziert, beispielsweise bei instabilen Patienten mit absoluter Kontraindikation gegen eine Thrombolyse, bei denen eine notfallmäßige kathetertechnische Thrombusaspiration oder – fragmentation geplant ist.

Sonographie der Beinvenen

In einem hohen Prozentsatz von Patienten mit Lungenembolie (LE) kann mit Hilfe bildgebender Verfahren die ursächliche Thrombose in den Beinvenen lokalisiert werden. Bei hämodynamisch stabilen Patienten kann man diese Tatsache ausnutzen, um den diagnostischen Weg abzukürzen. Unter der Vorstellung, dass Akuttherapie und Sekundärprophylaxe für Patienten mit Beinvenenthrombose (TVT) und für hämodynamisch stabile Patienten mit LE gleich sind, kann man die Diagnostik in dem Moment abbrechen, in dem eine TVT gefunden wurde. Dies ist in einigen Untersuchungen bei ca. 15% der Patienten der Fall [106] bei Verwendung strukturierter Sonographie-Protokolle sogar bis zu 25% [158]. Der Wert dieses Vorgehens wird gesteigert durch die Tatsache, dass ein nichtdiagnostisches Szintigramm in Kombination mit einem normalen Befund an den proximalen Beinvenen eine LE praktisch ausschließt [184]. Je mehr Patienten mit der Sonographie der Beinvenen vor der Therapieentscheidung abgeklärt werden können, desto weniger häufig werden bildgebende Verfahren mit Strahlen- oder Kontrastmittelbelastungen benötigt. Diese Option kommt insbesondere für Patienten mit eingeschränkter Nierenfunktion in Frage, bei denen die Kontrastmittelgabe für die MS-Spiral-CT-Angiographie zu risikoreich erscheint.

Die Sonographie der Beinvenen kann bei hämodynamisch stabilen Patienten ein sinnvoller Schritt bei der Abklärung eines Verdachts auf Lungenembolie sein. Bei Nachweis einer Beinvenenthrombose kann eine Lungenembolie als gesichert gelten.

Echokardiographie

Wenn bei einem *instabilen* Patienten der Verdacht auf eine akute Lungenembolie (LE) besteht, ermöglicht die *transthorakale Echokardiographie* zunächst den Nachweis bzw. den Ausschluss differentialdiagnostisch wichtiger kardialer Krankheitsbilder, insbesondere des linksventrikulären systolischen und/oder diastolischen Pumpversagens, eines Klappenvitiums oder eines tamponierenden Perikardergusses. Darüber hinaus besteht die Rolle der Echokardiographie im Nachweis der rechtsventrikulären Druckbelastung und Dysfunktion, welche die Ursache der hämodynamischen Instabilität (kardiogener Schock) und damit einen entscheidenden Faktor für einen ungünstigen klinischen Verlauf der LE in der Akutphase darstellt [111]. Andererseits kann bei normalem echokardiographischem Befund eine hämodynamisch wirksame, den Patienten vital bedrohende LE mit großer Sicherheit ausgeschlossen werden [63], [88].

Bei schwerster akuter LE ist die fehlende lineare Korrelation zur Höhe des pulmonalarteriellen Drucks zu berücksichtigen. Der rechte Ventrikel kann bei akuter Nachlasterhöhung systolische Drücke bis durchschnittlich 40 mmHg, ausnahmsweise bis 60 mmHg aufbauen.

Ein darüber hinausgehender Anstieg spricht eher für eine chronische pulmonale Hypertonie unterschiedlicher Genese mit konsekutiver Hypertrophie des rechten Ventrikels [86].

Auch bei einem *stabilen* Patienten ist ein transthorakales Echokardiogramm – in diesem Fall *nach* Diagnose der Lungenembolie - sinnvoll, um das Akutrisiko des Patienten auf der Basis der rechtsventrikulären Dysfunktion weiter zu stratifizieren und somit eine Grundlage für die Überwachungsintensität und für weitere Therapieentscheidungen zu schaffen.

Die rechtsventrikuläre Dysfunktion wird echokardiographisch in unterschiedlicher Weise definiert. Kriterien sind die eingeschränkte Wandbewegung des rechten Ventrikels, die rechtsventrikuläre Dilatation, die gestörte (paradoxe) Bewegung des interventrikulären Septums, der Nachweis einer Trikuspidalklappeninsuffizienz und die darüber abgeschätzte Erhöhung des systolischen pulmonalarteriellen Drucks sowie die Erweiterung (Stauung) der Vena cava inferior, einzeln oder in Kombination [56], [87]. Eine prognostische Einschätzung des Krankheitsverlaufs ist damit grundsätzlich möglich [209]. In einem multizentrischen Register für Lungenembolien war die standardisierte und quantifizierte Betrachtung der Rechtsherzbelastung mit Hilfe des echokardiographischen Rechtsherz-Scores sowohl diagnostisch bedeutsam als auch von prognostischer Relevanz in Bezug auf die 30-Tage- und die 1-Jahres-Mortalität [208]. In einer kürzlich veröffentlichten Metaanalyse der vorliegenden Studien an stabilen (*normotensiven*) Patienten hatten allerdings die genannten Parameter einen (eher niedrigen) positiv-prädiktiven Wert von 58% und einen negativ-prädiktiven Wert von ebenfalls nur 60% hinsichtlich der Hospitalletalität [162]. Die Spezifität der echokardiographischen Doppler-Parameter (PW, pulse wave) ist darüber hinaus gering bei Patienten mit vorbestehendem linksventrikulären Pumpversagen oder einem signifikanten Mitralklappenvitium, d.h. bei Vorliegen einer *postkapillären* pulmonalen Hypertonie und rechtsventrikulären Druckbelastung. Ferner können ausgeprägtes Übergewicht, Lungenemphysem oder maschinelle Beatmung die Aussagefähigkeit der Methode einschränken.

Die transösophageale Echokardiographie bietet gegenüber der transthorakalen Beschallung eine bessere örtliche Auflösung und ist somit für maschinell beatmete Patienten sowie für jene mit unzureichender Schallbarkeit (ausgeprägtes Übergewicht, Lungenemphysem) geeignet. Neben dem Nachweis der rechtsventrikulären Dysfunktion gelingt die Darstellung intrakardialer und zentraler pulmonalarterieller Emboli mit hoher Sensitivität und Spezifität [207].

Die Echokardiographie eignet sich primär zur Diagnose einer rechtsventrikulären Dysfunktion infolge einer Lungenembolie. Ihr Stellenwert hängt von der hämodynamischen Situation des Patienten ab.

Bei *instabilen* Patienten mit Verdacht auf Lungenembolie sollte die Echokardiographie frühzeitig durchgeführt werden.

Bei *stabilen* Patienten mit nachgewiesener Lungenembolie kann mit Hilfe der Echokardiographie eine Risikostratifizierung erfolgen.

Thorakale Ultraschallsonographie

Die *thorakale Ultraschallsonographie* (TUS) kann auf das Vorliegen einer akuten LE hinweisen, insbesondere wenn mindestens zwei – dreieckige oder runde - subpleurale Läsionen im Lungenparenchym festgestellt werden [115]. In einer Metaanalyse (5 Studien; 652 Patienten) ergab sich eine gepoolte Sensitivität von 80% (95%-VI: 75%, 83%) und eine Spezifität von 93% (95%-VI: 89%, 96%) [125]. Die nicht-invasive Untersuchungsmethode kann in bestimmten Situationen bei der Detektion von peripheren Lungenembolien hilfreich sein; u.a. bei schwerer Niereninsuffizienz, in der Schwangerschaft und bei Kontrastmittelallergie.

Diagnostische Algorithmen

Bei Patienten mit klinischem Verdacht auf eine akute Lungenembolie (LE) liegt die tatsächliche Prävalenz der Erkrankung nur bei 10 bis 35% [91], [137], [205], [218]. Die klassische Pulmonalisangiographie, der historische diagnostische Goldstandard, wird wegen des damit verbundenen hohen Aufwands, der Invasivität und des Komplikationsrisikos nur noch selten durchgeführt. An deren Stelle sind diagnostische Strategien auf der Basis

validierter Kombinationen von überwiegend nicht-invasiven Untersuchungen getreten. Der konsequente Einsatz standardisierter diagnostischer Algorithmen senkt sowohl die Akutletalität als auch die 3-Monats-Rezidivrate einer LE [160]. Die Wahl eines diagnostischen Algorithmus soll sich dabei nicht nur nach der Verfügbarkeit der einzelnen Untersuchungen vor Ort richten, sondern insbesondere auch nach dem hämodynamischen Status des Patienten und somit dem klinischen Schweregrad der vermuteten LE. Die risikoadaptierte Vorgehensweise in der LE-Diagnostik wird auch in den aktuellen Leitlinien der Europäischen und der Deutschen Gesellschaft für Kardiologie empfohlen [98], [196].

Die vorgenannten Methoden (klinische Wahrscheinlichkeit, D-Dimer-Test, Echokardiographie, Mehrschicht-Spiral-CT-Angiographie, Lungenszintigraphie, Sonographie der Beinvenen, Pulmonalisangiographie) sollen in Abhängigkeit vom hämodynamischen Status des Patienten und der damit verbundenen Dringlichkeit zu einem Algorithmus verbunden werden.

Eine Empfehlung für den hämodynamisch instabilen Patienten mit persistierender arterieller Hypotension oder Schock (hohes klinisches Risiko) gibt [Abbildung 2](#).

Eine Empfehlung für den hämodynamisch stabilen, normotensiven Patienten (nicht-hohes klinisches Risiko) ist in [Abbildung 3](#) wiedergegeben.

Hämodynamisch instabiler Patient (hohes klinisches Risiko)

Hämodynamisch instabile Patienten werden intensivmedizinisch überwacht; alle kreislauf- und atmungsunterstützenden Maßnahmen müssen sofort verfügbar sein. Die sofortige kausale Therapie ist für die Prognose entscheidend. Jeglicher Zeitverzug für aufwändige Diagnostik und Transporte ist zu vermeiden.

Die *transthorakale Echokardiographie* stellt beim klinisch instabilen Patienten den entscheidenden Schritt im diagnostischen Ablauf dar ([Abb. 2](#)). Bei zugrundeliegender (massiver) Lungenembolie (LE) ist die akute rechtsventrikuläre Dysfunktion als Ursache der klinischen Instabilität anzusehen; sie ist in aller Regel leicht und zuverlässig echokardiographisch erkennbar. Bei fehlender rechtsventrikulärer Dysfunktion gilt die LE als Ursache der klinischen Instabilität als ausgeschlossen und es muss eine alternative Diagnose gesucht werden. Lediglich diejenigen Patienten, bei denen die Aktualität der rechtsventrikulären Dysfunktion fraglich ist (wie z.B. bei chronischer pulmonaler Vorerkrankung mit kritischer Verschlechterung) oder bei denen aus technischen Gründen kein adäquater Echokardiographiebefund erhoben werden kann (z.B. Emphysem, extreme Adipositas), müssen bei fortbestehendem Verdacht auf LE einer weiteren bildgebenden Diagnostik unterzogen werden. Für den weit überwiegenden Teil aller Patienten ist aber die Kombination aus klinischer Instabilität und rechtsventrikulärer Dysfunktion als beweisend für die Diagnose einer massiven LE anzusehen, so dass ohne weitere Diagnostik unverzüglich mit der Therapie begonnen werden sollte.

Der hämodynamisch stabile Patient (nicht hohes klinisches Risiko)

Das diagnostische Vorgehen anhand eines Algorithmus hat zum Ziel, aus der Gruppe der Verdachtsfälle die Minderheit der Patienten mit LE sicher zu identifizieren, und der Mehrheit der Patienten ohne diese Erkrankung möglichst wenige weitere diagnostische Verfahren mit den damit verbundenen Belastungen zuzumuten. Die Kriterien, nach denen ein Algorithmus als ausreichend sicher beurteilt wird, sind im Kapitel „Bein- und Beckenvenenthrombose“ beschrieben. Die eingesetzten Untersuchungsverfahren sind von den lokalen Gegebenheiten abhängig [100].

Bei Verdacht auf LE unterscheidet sich die diagnostische Vorgehensweise grundsätzlich bei einem klinisch stabilen (= nicht-hohes Risiko) gegenüber einem instabilen Patienten (= hohes Risiko). Das Kriterium für Stabilität ist in erster Linie die Hämodynamik (Puls, Blutdruck). Wenn der Patient bei Aufnahme aufgrund der klinischen Parameter als instabil einzustufen ist, muss er unverzüglich auf die Intensivstation gebracht und dort unter Vermeidung weiterer Transporte abgeklärt werden.

Für den stabilen Patienten wurden verschiedene diagnostische Algorithmen vorgeschlagen und getestet. Unter Berücksichtigung der aktuellen Daten, insbesondere zur Mehrschicht-Spiral-CTA, kann heute folgendes Vorgehen empfohlen werden ([Abb. 3](#)):

Der *erste Diagnoseschritt* sollte die Bestimmung der klinischen Wahrscheinlichkeit (KW) sein. Patienten mit niedriger KW, die im weiteren einen negativen D-Dimer-Test aufweisen, bedürfen keiner ergänzenden Diagnostik; eine LE gilt als ausgeschlossen [217]. Bei Patienten mit mittlerer und hoher KW erfolgen ohne Bestimmung des D-Dimer-Tests weitere Untersuchungen. Auch für Patienten mit geringer KW und positivem D-Dimer-Test ist eine weiterführende Diagnostik erforderlich.

Im *zweiten Diagnoseschritt* sollten bildgebende Verfahren angewendet werden. Deren Auswahl hängt von der lokalen Verfügbarkeit ab. Dabei sollte bei minimaler Belastung des Patienten und geringem Verbrauch von Ressourcen ein Maximum an diagnostischer Aussagekraft erzielt werden. Dennoch wird unter Berücksichtigung der in den letzten Jahren publizierten Diagnose- und Management-Studien [137], [181], [205] wie auch der klinischen Praktikabilität in Deutschland sowie in den meisten anderen europäischen Ländern der in **Abbildung 3** dargestellte diagnostische Algorithmus empfohlen, der auf einem vergleichsweise teuren Röntgenverfahren basiert, der Mehrschicht-Spiral-CTA (MS-Spiral-CTA). Diese Empfehlung schließt allerdings keineswegs die Validität anderer bildgebender Untersuchungen und diagnostischer Kriterien aus, die nachfolgend aufgelistet werden:

Wenn eine qualifizierte *Ultraschalluntersuchung der Beinvenen* zeitnah zur Verfügung steht, kann damit ein großer Anteil der „positiven“ Patienten identifiziert werden. Bei nachgewiesener Beinvenenthrombose sind keine weiteren Untersuchungen erforderlich, um die therapeutische Entscheidung zu treffen. Im „negativen“ Fall oder bei nicht verfügbarer Kompressionssonographie, fällt die diagnostische Wahl auf die Mehrschicht-Spiral-CTA oder ggf. auf die Lungenszintigraphie.

Eine *Perfusionsszintigraphie der Lungen* ist eine sinnvolle Alternative, wenn das Röntgenbild des Thorax bei der Basisdiagnostik keinen pathologischen Befund gezeigt hat, oder die Perfusionsuntersuchung von vornherein mit der Ventilationsuntersuchung kombiniert werden kann. Die Szintigraphie erfordert immer dann einen zusätzlichen Diagnoseschritt, wenn ihr Befund weder eindeutig positiv noch eindeutig negativ war („intermediate probability“, „non-diagnostic result“). Auch in diesem Fall wird die Mehrschicht-Spiral-CTA eingesetzt.

Die *Pulmonalisangiographie* ist nur in den seltenen Fällen erforderlich, in denen die Mehrschicht-Spiral-CTA bei hoher KW keinen eindeutigen Befund erbringt, keine andere bildgebende Untersuchung möglich ist oder lokale Thrombus-beseitigende Maßnahmen geplant sind.

Besondere Situationen

Schwangerschaft und Wochenbett

Der Verdacht auf Lungenembolie (LE) in Schwangerschaft und Wochenbett wirft spezielle Probleme auf, denn es gibt keinen unter diesen Bedingungen getesteten Algorithmus. Die klinische Wahrscheinlichkeit (KW) ist allein durch die vorliegende Schwangerschaft höher als bei nicht Schwangeren. Der D-Dimer-Test ist wegen des physiologischen Anstiegs der D-Dimere in der Schwangerschaft nur eingeschränkt verwertbar; allerdings existieren dem Schwangerschaftsalter adaptierte Referenzwerte, die die Interpretation erleichtern [122].

Mit einer Strahlenexposition einhergehende Verfahren sind in den ersten beiden Dritteln der Schwangerschaft besonders kritisch zu prüfen. Deren Einsatz ist aber unter Würdigung des klinischen Zustandes gerechtfertigt, um eine LE definitiv auszuschließen bzw. nachzuweisen. Hierbei bleibt die Mehrschicht-Spiral-CTA die Methode der Wahl [163], da die damit verbundene Ganzkörper- und insbesondere die Uterus-Strahlendosis relativ gering ist. Die MR-Angiographie stellt möglicherweise in Zukunft eine Alternative dar. Der Einsatz der einzelnen Untersuchungsmethoden muss im Einzelfall das embryonale / fötale Schädigungspotenzial gegenüber der Gefährdung der Mutter (und damit auch des Kindes) bestmöglich abwägen.

In der Schwangerschaft soll jeder Verdacht auf Lungenembolie einer definitiven Klärung zugeführt werden; dies schließt auch strahlendiagnostische Methoden ein.

Therapie der Lungenembolie (LE)

Prinzipiell stehen für die Akuttherapie der Lungenembolie (LE) die alleinige Antikoagulation einerseits und die rekanalisierenden Verfahren andererseits zur Verfügung. In jedem Fall schließt sich eine längere Phase der Sekundärprophylaxe mit Vitamin K-Antagonisten an.

Die sofortige Antikoagulation mit Heparin senkt Morbidität und Mortalität der LE; sie sollte bei hoher klinischer Wahrscheinlichkeit (KW) noch vor apparativer Bestätigung der Diagnose eingeleitet werden [93]. Die Effektivität von UF-Heparin wurde bereits 1960 unter Beweis gestellt [10]. Es liegen zwei randomisierte Studien vor, die die initiale Antikoagulation speziell der – hämodynamisch stabilen – Lungenembolie mit NM-Heparin bzw. mit Fondaparinux untersucht und deren gleich gute Wirksamkeit und Sicherheit im Vergleich zu UF-Heparin belegt haben [25], [178]. Es ist anzunehmen, dass dieser Sachverhalt für die gesamte Gruppe der NM-Heparine zutrifft [120], [219]. Die initiale Antikoagulation mit Heparin oder Fondaparinux sollte – analog zur TVT - mindestens 5 Tage erfolgen und so lange beibehalten werden bis unter der parallelen oralen Antikoagulation eine INR >2,0 über mindestens 24 Stunden erreicht wurde [93].

Als rekanalisierende Maßnahmen kommen die systemische Thrombolyse und mechanische Verfahren in Betracht. Zweifelsfrei belegt ist die Wirksamkeit der systemischen Thrombolyse. Dafür stehen Streptokinase, Urokinase und rekombinanter Gewebe-Plasminogenaktivator (rtPA) zur Verfügung. Die systemische Thrombolyse führt – gut belegt - binnen kurzer Zeit zu einer Reduktion der Thrombusmasse in der pulmonalarteriellen Strombahn und entlastet damit den rechten Ventrikel [6], [37]. Als mechanische Maßnahmen kommen die offene Operation an der Herz-Lungen-Maschine [65] oder die kathetergestützte Thrombusfragmentation, ggf. in Kombination mit lokaler Thrombolyse, in Betracht [151]. Wesentliche Nachteile mechanischer Verfahren sind die eingeschränkte Verfügbarkeit, die Invasivität und das geringere 'Evidenz'niveau dieser Maßnahmen.

Die Unterschiede bezüglich Invasivität und Risiken der verschiedenen Therapieoptionen legen nahe, die Auswahl primär an der Prognose des Patienten auszurichten und dabei die Verfahren mit höherer Invasivität den Patienten mit schlechter Prognose und / oder hohem systemischen Blutungsrisiko vorzubehalten. Die Prognose hängt entscheidend von der hämodynamischen Stabilität ab. So beträgt die 30-Tages-Mortalität bei stabilen Patienten – je nach Vorliegen einer echokardiographisch nachweisbaren rechtsventrikulären Dysfunktion – zwischen 1% und 8%, steigt jedoch bei Patienten im kardiogenen Schock auf 30% und bei reanimationsbedürftigen Patienten auf 60 % [88] bis >90% [101] an.

Die therapeutische Strategie sollte sich nach der hämodynamischen Stabilität des Patienten richten. Die Empfehlung einer risikoadaptierten Vorgehensweise befindet sich in Übereinstimmung mit den aktuellen Leitlinien der Europäischen und der Deutschen Gesellschaft für Kardiologie [98], [196]. Es werden drei hämodynamische Schweregrade differenziert: Für instabile Patienten sind u.a. der Katecholaminbedarf im Schock und die Reanimationsbedürftigkeit prognostisch entscheidend. Für stabile Patienten stellt die rechtsventrikuläre Dysfunktion einen potenziell wichtigen prognostischen Parameter dar.

Die therapeutische Vorgehensweise bei der Lungenembolie richtet sich nach der hämodynamischen Stabilität des Patienten. Es werden drei Risikogruppen differenziert:

Hohes Risiko: Hämodynamisch instabil mit Schock (RR systolisch <100 mmHg, Puls >100/min)

Mittleres Risiko: Hämodynamisch stabil mit rechtsventrikulärer Dysfunktion

Niedriges Risiko: Hämodynamisch stabil ohne rechtsventrikuläre Dysfunktion.

Die entscheidende therapeutische Fragestellung ist, ob ein Patient mit der alleinigen Antikoagulation auskommen wird, oder ob zusätzliche Maßnahmen eingesetzt werden müssen. Dafür ist primär die hämodynamische Stabilität des Patienten ausschlaggebend.

Hämodynamisch instabile Patienten haben eine ungünstige Prognose, wenn der rechte Ventrikel keine rasche Entlastung erfährt. In dieser Situation sollte die systemische Thrombolyse zur Anwendung kommen (**Tab. 5**) [102], [211]. Während der Thrombolyse erfolgt die begleitende Antikoagulation mit unfraktioniertem (nicht mit niedermolekularem)

Heparin. Die Dynamik des klinischen Verlaufs entscheidet darüber, in welchem Ausmaß mögliche Kontraindikationen zur Thrombolyse berücksichtigt werden können [65]. Alternativ ist in Einzelfällen – insbesondere bei absoluter Kontraindikation zur Thrombolyse – die katheterbasierte Thrombusfragmentation mit oder ohne lokale Thrombolyse oder die Pulmonalithrombektomie unter extrakorporaler Zirkulation zu diskutieren.

Relativ einfach ist die therapeutische Entscheidung bei Patienten mit Reanimationspflicht. Ohne sofortige Rekanalisierung der zentralen Abschnitte der Pulmonalarterien ist eine Wiederherstellung der rechtsventrikulären Funktion und damit adäquater Kreislaufverhältnisse nicht zu erwarten. Zahlreiche Fallberichte belegen den Erfolg einer systemischen Thrombolyse. Wegen der infausten Prognose ohne rekanalisierte pulmonalarterielle Strombahn gelten keine Kontraindikationen. Man muss sich bei der intensivmedizinischen Betreuung von Anfang an auf weitere Komplikationen einstellen, vor allem auf schwere Blutungen. Wenn mechanische Rekanalisierungsverfahren unmittelbar zur Verfügung stehen, kann alternativ der Transport unter Reanimationbedingungen in das Katheterlabor oder den Operationssaal erwogen werden. Die Dauer der Reanimation sollte in der Regel über mindestens 60 Minuten durchgeführt werden.

Bei Patienten in **häodynamisch stabilem Zustand**, aber **mit rechtsventrikulärer Dysfunktion**, ist die optimale Therapieoption noch ungeklärt (**Tab. 6**). Die systemische Thrombolyse kann gegenüber der alleinigen Antikoagulation den klinischen Verlauf verbessern; eine Reduktion der Mortalität ist allerdings bisher nicht belegt [96]. Wegen der höheren Komplikationsrate einer Thrombolyse beschränkt sich die Auswahl auf Patienten ohne Kontraindikationen.

Die **kardialen Biomarker**, insbesondere die Herztroponine und die natriuretischen Peptide, gelten als vielversprechende Parameter für die weitere Risikostratifizierung der LE bei häodynamisch stabilen Patienten. Erhöhte Serumspiegel von Troponin I oder T kommen bei 11 bis 50% aller Patienten mit LE vor. Sie zeigen einen signifikanten Zusammenhang mit der echokardiographisch nachgewiesenen rechtsventrikulären Dysfunktion und konnten in prospektiven Studien ein erhöhtes Mortalitäts- und Komplikationsrisiko in der Hospitalphase voraussagen [13]. Gleiches gilt offenbar auch für das Heart-type Fatty Acid Binding Protein [148]. Aufgrund seines hohen negativ-prädiktiven Werts von 90 bis 99% kann ein negativer Troponin-Test bei Aufnahme mit hoher Zuverlässigkeit einen komplizierten Verlauf der LE in der Akutphase – unter der Voraussetzung einer adäquaten Antikoagulation – ausschließen. Auch die natriuretischen Peptide *Brain Natriuretic Peptide (BNP)* und *N-terminal-proBNP* besitzen eine hohe prognostische Sensitivität und einen xzellenten negativ-prädiktiven Wert [95]. Andererseits reichen nach heutigem Kenntnisstand ein erhöhter Troponin- oder BNP- bzw. NT-proBNP-Spiegel allein nicht aus, um eine intensivere Therapie der LE (über die Antikoagulation hinaus) in der Akutphase zu rechtfertigen.

Bei Patienten in **häodynamisch stabilem Zustand** und **ohne rechtsventrikuläre Dysfunktion** ist die alleinige Antikoagulation die Therapie der Wahl [10], [25], [178].

Für die genannten Risikogruppen gelten folgende Therapieempfehlungen:
Hohes Risiko: Systemische Thrombolyse
Mittleres Risiko: Antikoagulation; in ausgewählten Fällen systemische Thrombolyse
Niedriges Risiko: Antikoagulation wie bei der Venenthrombose.

Die Entscheidung über ambulante oder stationäre Betreuung sowie über Mobilität oder Immobilität des Patienten mit LE hängt vom klinischen Zustand und den lokalen Gegebenheiten der ärztlichen und häuslichen Überwachung ab [14]. Bei häodynamisch stabilen Patienten ohne rechtsventrikuläre Dysfunktion (Risikogruppe I) ist keine Immobilisierung erforderlich. Sobald eine rechtsventrikuläre Dysfunktion vorliegt (Risikogruppe II) soll in den ersten Tagen eine intensive Überwachung unter stationären Bedingungen erfolgen; ggf. bei „gelockerter“ Bettruhe.

Bei Patienten mit niedrigem Risiko kann die Behandlung der Lungenembolie ambulant erfolgen.

Bei Patienten mit LE liegt in 90% der Fälle gleichzeitig eine Bein- und / oder

Beckenvenenthrombose vor. Sobald die mit der LE einhergehende akute Gefährdung des Patienten überwunden ist, sollte eine Untersuchung des peripheren Venensystems erfolgen. Die Indikation zu Notwendigkeit und Dauer einer Kompressionstherapie ergibt sich aus dem Thrombosebefund an den Beinvenen.

Besondere Situationen

Flottierende Thromben in den rechten Herzhöhlen

Der echokardiographische Nachweis großer mobiler (flottierender) Thromben in den rechten Herzhöhlen ist bei unselektierten normotensiven Patienten mit akuter Lungenembolie (LE) ein seltener Befund (<4%) [195], im Gegensatz dazu aber relativ häufig (7 bis 18%) bei instabilen Patienten auf der Intensivstation [30]. Große flottierende Thromben sind eindeutig mit einer hohen frühen Letalität sowie – bei offenem Foramen ovale - mit der Gefahr paradoxer Embolien assoziiert [97], auch wenn der tatsächliche, von der rechtsventrikulären Dysfunktion und hämodynamischen Instabilität unabhängige prognostische Wert dieses Befundes umstritten bleibt. Sowohl die sofortige Thrombolyse als auch die chirurgische Embolektomie erscheinen auf der Basis unkontrollierter Daten effektiv, während eine alleinige Antikoagulation nicht ausreicht [30].

Chronisch-thromboembolische pulmonale Hypertonie (CTEPH)

Die CTEPH gilt als schwere Komplikation nach einer massiven und /oder bei rezidivierenden Lungenembolien (LE). Ihre Inzidenz nach dem Erstereignis einer definitiv bestätigten, idiopathischen LE beträgt nach neuesten Daten weniger als 1% im 3-Jahres-Follow-up [12]; demgegenüber wurde in einer früheren Publikation über eine deutlich höhere Rate von 3,8% im 2-Jahres-Follow-up berichtet [131]. Aktuell wird kein routinemäßiges Screening der Überlebenden einer akuten LE für das Auftreten einer CTEPH empfohlen, auch wenn inzwischen viele Kliniker in Europa dies für sinnvoll erachten und praktizieren. Die chirurgische Thrombendarterektomie – nach klar definierten Indikationskriterien [41] - ist bei CTEPH die Therapie der Wahl. Die postoperative 3-Jahres-Überlebensrate kann bis zu 80% betragen [33]. Die medikamentöse Senkung des pulmonalarteriellen Druckes ist bei inoperablen Patienten eine Option, welche sich derzeit im Stadium der klinischen Erprobung befindet.

Tabellen und Abbildungen

Tabelle 1: Bestimmung der klinischen Wahrscheinlichkeit einer Venenthrombose (TVT) nach Wells [217]

Klinische Charakteristik	Score
Aktive Krebserkrankung	1,0
Lähmung oder kürzliche Immobilisation der Beine	1,0
Bettruhe (>3 Tage); große Chirurgie (<12 Wochen)	1,0
Schmerz / Verhärtung entlang der tiefen Venen	1,0
Schwellung ganzes Bein	1,0
US-Schwellung >3 cm gegenüber Gegenseite	1,0
Eindrückbares Ödem am symptomatischen Bein	1,0
Kollateralvenen	1,0
Frühere, dokumentierte TVT	1,0
Alternative Diagnose mindestens ebenso wahrscheinlich wie tiefe Venenthrombose	-2,0

Score $\geq 2,0$: Wahrscheinlichkeit für TVT hoch
 Score $< 2,0$: Wahrscheinlichkeit für tvT nicht hoch

Tabelle 2: Initiale Antikoagulation bei Venenthrombose und Lungenembolie (Stand: Juni 2010)

Wirkstoff	Präparat	Hersteller	Dosierung (s.c.)	Zeitintervall
NM-Heparine				
Certoparin	Mono-Embolex® 8000 I.E. Therapie	Novartis	8000 IE	2x tgl
Dalteparin	Fragmin®	Pfizer	100 IE /kg KG	2x tgl
	Fragmin®	Pfizer	S200 IE /kg KG	1x tgl
Enoxaparin	Clexane®	Sanofi-Aventis	1,0 mg /kg KG	2x tgl
Nadroparin	Fraxiparine®	GlaxoSmithKline	0,1 ml /10 kg KG	2x tgl
	Fraxodi®	GlaxoSmithKline	0,1 ml /10kg KG	1x tgl
Reviparin	Clivarin®	Abbott	0,5 /0,6 od. 0,9 ml nach KG	2x tgl
	Clivarodi®	Abbott	0,6 ml bei KG >60 kg	1x tgl
Tinzaparin	innohep®	LEO Pharma	175 IE/ kg KG	1x tgl
Pentasaccharid				
Fondaparinux	Arixtra®	GlaxoSmithKline	7,5 mg KG <50 kg: 5 mg KG >100 kg: 10 mg	1x tgl 1x tgl 1x tgl
UF-Heparine				
Heparin-Calcium	Heparin-Calcium-5000-ratiopharm®	ratiopharm	Erwachsene: initial 5000 IE i.v., dann fortlaufend	
Heparin-Natrium	Heparin-Natrium-5000-ratiopharm®	ratiopharm	1000 IE/h als Dauerinfusion oder gleiche Dosis	
	Heparin-Natrium Braun 25000 IE/5ml	B.Braun Melsungen	verteilt auf 2-3 Einzeldosen pro Tag s.c.	
	Heoarin-Natrium Braun "Multi" 10000 IE/ml	B.Braun Melsungen	Kinder: initial 50 IE/ kg KG, dann 20 IE/ kg KG/h	
	Heparin-Natrium LEO 25000 IE/5ml	LEO Pharma		
	Heparin-Rotexmedica 25000 IE/5ml	ROTEXMEDICA		

NM-Heparine= Niedermolekulare Heparine, IE= Internationale Einheiten, KG= Körpergewicht

Die Gebrauchsinformationen der Hersteller sowie die substanzspezifischen und landesspezifischen Zulassungen sind zu beachten.

Tabelle 3: Empfohlene Dauer der Antikoagulation nach Venenthrombose oder

Lungenembolie

nach The 8thACCP Conference on Antithrombotic & Thrombolytic Therapy [93]

Indikation	Dauer	Empfehlung ¹
Erstes Ereignis bei <i>transientem</i> Risikofaktor (z.B. Operation)	3 Monate	[1A]
bei <i>idiopathischer</i> Genese – <u>distal</u>	3 Monate	[2B]
bei <i>idiopathischer</i> Genese – <u>proximal</u> dann bei geringem Blutungsrisiko u. gutem Monitoring	> 3 Monate zeitlich unbegrenzt	[1A] [1A]
bei <i>aktiver Krebskrankheit</i> NMH dann NMH oder VKA	3 – 6 Monate zeitlich unbegrenzt	[1A] [1C]
Rezidiv bei <i>idiopathischer</i> Genese	zeitlich unbegrenzt	[1A]
Risiko-Nutzen-Analyse bei zeitlich unbegrenzter Antikoagulation regelmäßig !		[1C]

NMH = niedermolekulares Heparin; VKA = Vitamin-K-Antagonist

distal = Unterschenkelvenen;

proximal = V. poplitea, Oberschenkel- und Beckenvenen sowie V. cava inferior

¹ 'Evidenz'grad []:

1 / 2 = starke /schwache Empfehlung

A = exzellente Studienlage, z.B. 2 Studien mit 'Evidenz'grad I (= randomisierte kontrollierte Studien)**B** = gute Studienlage, z.B. 1 Studie mit 'Evidenz'grad I**C** = schlechte Studienlage, z.B. Studien mit 'Evidenz'grad II (= Kohorten- oder Outcome-Studien)

Das Vorliegen einer laborchemisch charakterisierten Thrombophilie hat in den meisten Fällen keinen Einfluss auf die Dauer der Antikoagulation.

Tabelle 4: Validierte Scores zur Ermittlung der klinischen Wahrscheinlichkeit einer Lungenembolie

Revidierter Genfer Score Le Gal [105]		Wells-Score Wells [221]	
Variable	Punkte	Variable	Punkte
Prädisponierende Faktoren		Prädisponierende Faktoren	
Alter >65 Jahre	+1		
Frühere TVT oder LE	+3	Frühere TVT oder LE	+1,5
Operation oder Knochenfraktur innerhalb des letzten Monats	+2	Frische Operation oder Immobilisation	+1,5
Aktive Krebserkrankung	+2	Krebserkrankung	+1
Symptome		Symptome	
Einseitiger Beinschmerz	+3		
Hämoptyse	+2	Hämoptyse	+1
Klinische Zeichen		Klinische Zeichen	
Herzfrequenz		Herzfrequenz	+1,5
75-94 Schläge pro Minute	+3	>100 Schläge pro Minute	
≥95 Schläge pro Minute	+5		
Schmerz bei Palpation entlang einer tiefen	+4	Klinische Zeichen einer TVT	+3

Beinvene, einseitiges Ödem			
		Klinische Einschätzung	
		Alternative Diagnose unwahrscheinlicher als LE	+3
Klinische Wahrscheinlichkeit		Klinische Wahrscheinlichkeit	
niedrig mittel hoch	0 bis 3 4 bis 10 ≥ 11	niedrig mittel hoch	0 bis 1 2 bis 6 ≥ 7
		Klinische Wahrscheinlichkeit (dichotomisiert)	
		LE unwahrscheinlich LE wahrscheinlich	0-4 > 4

TVT = Venenthrombose, LE = Lungenembolie

Tabelle 5: Thrombolyse-schemata zur Therapie der akuten Lungenembolie [102]

Validierte thrombolytische Schemata für die akute Lungenembolie	
Alteplase	Bolus-Injektion von 10 mg über 1-2 min, gefolgt von 90 mg über 2 h <i>oder</i> 100 mg über 2 h <i>oder</i> akzeleriert: 0,6 mg/kg über 15 min
Streptokinase	250.000 E über 30 min, gefolgt von 100.000 E/h über 12-24 h <i>oder</i> akzeleriert: 1,5 Mio. IE über 2 h
Urokinase	4.400 E/kg KG über 10 min, gefolgt von 4.400 E/kg/h über 12-24 h <i>oder</i> akzeleriert: 3 Mio. E über 2 h
Retepase	Zwei Bolus-Injektionen à 10 U im Intervall von 30 min (in einer prospektiven Studie validiert; noch keine Zulassung für diese Indikation)
Tenecteplase	Gewichtsadaptiertes Schema mit Bolusinjektion von 30 - 50 mg über 5-10 Sekunden wie beim akuten Myokardinfarkt (in einer prospektiven Studie validiert; noch keine Zulassung für diese Indikation)

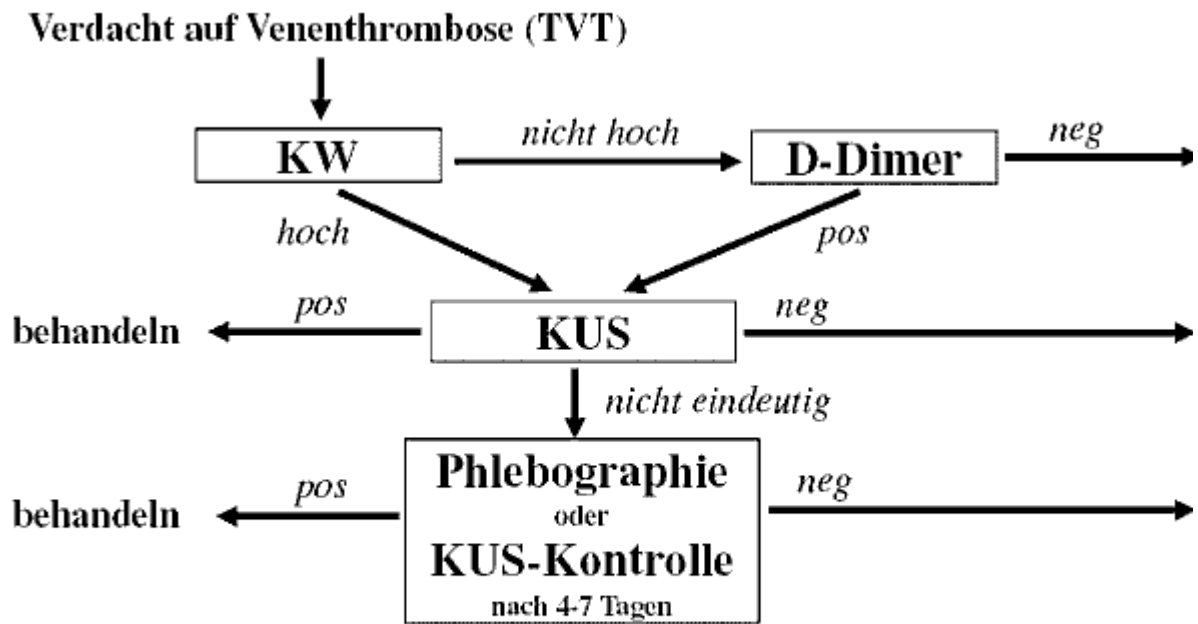
Tabelle 6: Parameter zur Risikostratifizierung der akuten Lungenembolie

Marker der rechtsventrikulären Dysfunktion	<ul style="list-style-type: none"> • Dilatation, Hypokinesie oder Druckbelastung des rechten Ventrikels im Echokardiogramm • Rechtsventrikuläre Dilatation in der Computertomographie • Erhöhung der natriuretischen Peptide BNP und NT-proBNP*
Marker der myokardialen Schädigung	<ul style="list-style-type: none"> • Erhöhung des Herztroponins T oder I • Erhöhung des <i>Heart-type Fatty Acid-Binding Protein</i> (H-FABP)**

* über die genauen cut-off-Werte herrscht momentan keine Einigung in der Literatur

** vorläufige Daten nach Puls [148]

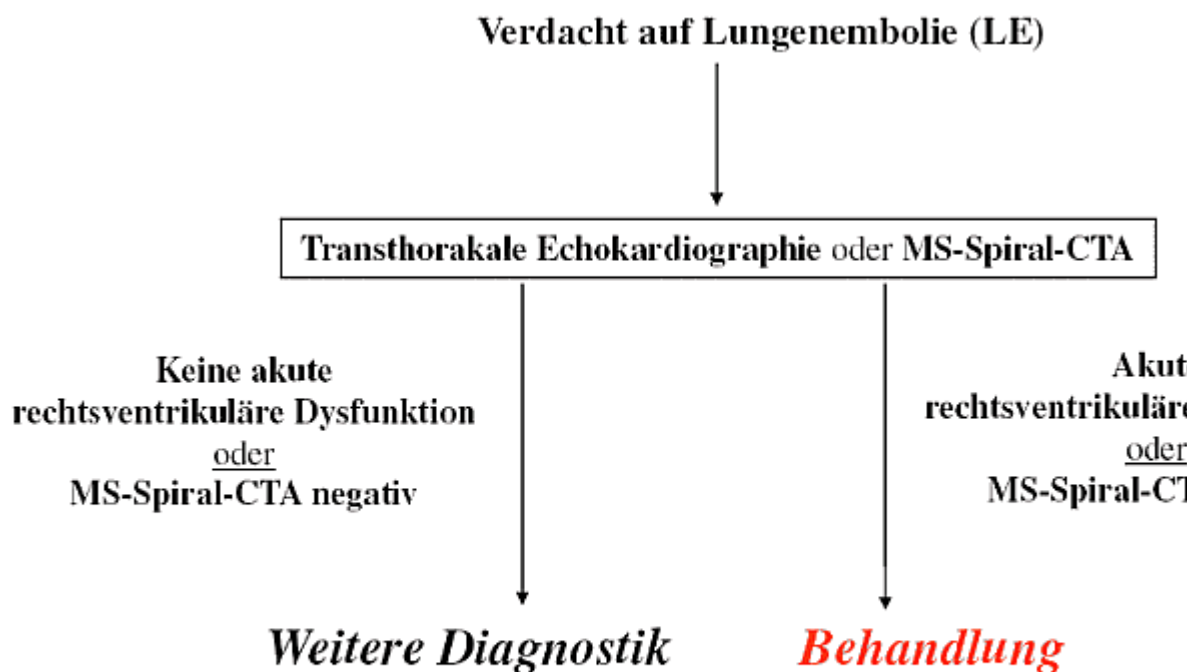
Abbildung 1: Diagnostischer Algorithmus bei Verdacht auf Venenthrombose



KW = Klinische Wahrscheinlichkeit

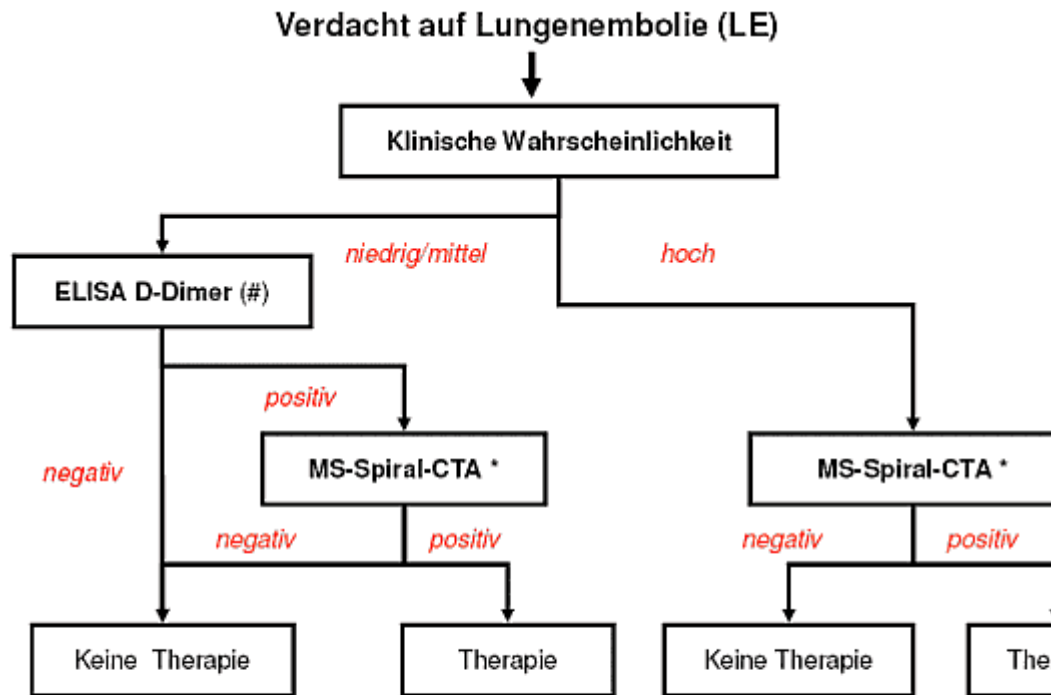
KUS = Kompressionsultraschall der Beinvenen

Abbildung 2: Diagnostischer Algorithmus bei Verdacht auf Lungenembolie mit hohem klinischen Risiko (instabiler Patient)



MS-Spiral-CTA = Mehrschicht-Spiral-Computertomographie-Angiographie

Abbildung 3: Diagnostischer Algorithmus bei Verdacht auf Lungenembolie ohne hohes klinisches Risiko (*stabiler Patient*)



(#) Bei niedriger klinischer Wahrscheinlichkeit (oder bei „unwahrscheinlicher LE“, d.h. ≤ 4 Punkte nach dem dichotomis kann der Ausschluss einer LE auch mit einem qualitativen „Bedside-Test“ anstelle eines ELISA's erfolgen. Bei hospita ist der diagnostische Stellenwert der D-Dimer-Bestimmung gering.

(*) Die Mehrschicht-Spiral-CT-Angiographie (MS-Spiral-CTA) gilt als positiv, wenn mehr als ein subsegmentaler Thrombus mindestens ein proximal liegender Thrombus nachgewiesen wird. Wenn anstatt einer Mehrschicht-Spiral-CTA eine Ei „älteren“ Generation durchgeführt wurde, ist bei negativem Befund zusätzlich ein Kompressionsultraschall der unteren erforderlich, um eine LE sicher auszuschließen.

Literatur

- AWMF-Leitlinienregister 003/001: Prophylaxe der venösen Thromboembolie: 2009.
- Adam SS, Key NS, Greenberg CS: D-dimer antigen: current concepts and future prospects. *Blood* 2009;113:2878-2887.
- Aguilar C, del Villar V: Combined D-dimer and clinical probability are useful for exclusion of recurrent deep venous thrombosis. *Am J Hematol* 2007;82:41-44.
- Akl EA, Barba M, Rohilla S, Terrenato I, Sperati F, Muti P, Schunemann HJ: Low-molecular-weight heparins are superior to vitamin K antagonists for the long term treatment of venous thromboembolism in patients with cancer: a cochrane systematic review. *J Exp Clin Cancer Res* 2008;27:21.
- Akl EA, Rohilla S, Barba M, Sperati F, Terrenato I, Muti P, Schunemann HJ: Anticoagulation for the initial treatment of venous thromboembolism in patients with cancer. *Cochrane Database Syst Rev* 2008;CD006649.
- Arcasoy SM, Vachani A: Local and systemic thrombolytic therapy for acute venous thromboembolism. *Clin Chest Med* 2003;24:73-91.
- Aschwanden M, Labs KH, Engel H, Schwob A, Jeanneret C, Mueller-Brand J, Jaeger KA: Acute deep vein thrombosis: early mobilization does not increase the frequency of pulmonary embolism. *Thromb Haemost* 2001;85:42-46.
- Baglin T, Luddington R, Brown K, Baglin C: Incidence of recurrent venous thromboembolism in relation to clinical and thrombophilic risk factors: prospective cohort study. *Lancet* 2003;362:523-526.
- Baldwin ZK, Comerota AJ, Schwartz LB: Catheter-directed thrombolysis for deep venous thrombosis. *Vasc Endovascular Surg* 2004;38:1-9.
- Barritt DW, Jordan SC: Anticoagulant drugs in the treatment of pulmonary embolism. A controlled trial. *Lancet* 1960;1:1309-1312.
- Bates SM, Greer IA, Pabinger I, Sofaer S, Hirsh J: Venous thromboembolism, thrombophilia, antithrombotic therapy, and pregnancy: American College of Chest Physicians Evidence-Based Clinical Practice Guidelines (8th Edition). *Chest* 2008;133:844S-886S.
- Becattini C, Agnelli G, Pesavento R, Silingardi M, Poggio R, Taliani MR, Ageno W: Incidence of chronic thromboembolic pulmonary hypertension after a first episode of pulmonary embolism. *Chest* 2006;130:172-175.
- Becattini C, Vedovati MC, Agnelli G: Prognostic value of troponins in acute pulmonary embolism: a meta-analysis. *Circulation* 2007;116:427-433.
- Beer JH, Burger M, Gretener S, Bernard-Bagattini S, Bounameaux H: Outpatient treatment of pulmonary embolism is feasible and safe in a substantial proportion of patients. *J Thromb Haemost* 2003;1:186-187.
- Bernardi E, Camporese G, Bueller HR, Siragusa S, Imberti D, Berchio A, Ghirarduzzi A, Verlato F, Anastasio R, Prati C, Piccioli A, Pesavento R, Bova C, Maltempo P, Zanatta N, Cogo A, Cappelli R, Bucherini E, Cuppini S, Noventa F, Prandoni P: Serial 2-point ultrasonography plus D-dimer vs whole-leg color-coded Doppler ultrasonography for diagnosing suspected symptomatic deep vein

- thrombosis: a randomized controlled trial. *JAMA* 2008;300:1653-1659.
16. Blaettler W, Heller G, Larijader J, Savolainen H, Gloor B, Schmidli J: Combined regional thrombolysis and surgical thrombectomy for treatment of iliofemoral vein thrombosis. *J Vasc Surg* 2004;40:620-625.
 17. Blaettler W, Martinez I, Blaettler IK: Diagnosis of deep venous thrombosis and alternative diseases in symptomatic outpatients. *Eur J Intern Med* 2004;15:305-311.
 18. Blaettler W, Zimmet SE: Compression therapy in venous disease. *Phlebology* 2008;23:203-205.
 19. Blevins S, Edwards S, Raskob G: Helical computed tomography and magnet resonance imaging: diagnosis of pulmonary embolism in symptomatic patients. *Curr Opin Hematol* 2003;10:345-350.
 20. Brandjes DP, Bueller HR, Heijboer H, Huisman MV, de Rijk M, Jagt H, ten Cate JW: Randomised trial of effect of compression stockings in patients with symptomatic proximal-vein thrombosis. *Lancet* 1997;349:759-762.
 21. Brill-Edwards P, Ginsberg JS, Gent M, Hirsh J, Burrows R, Kearon C, Geerts W, Kovacs M, Weitz JI, Robinson KS, Whittom R, Couture G: Safety of withholding heparin in pregnant women with a history of venous thromboembolism. Recurrence of Clot in This Pregnancy Study Group. *N Engl J Med* 2000;343:1439-1444.
 22. British Thoracic Society of Care Committee Pulmonary Embolism Guideline Development Group: British Thoracic Society guidelines for the management of suspected acute pulmonary embolism. *Thorax* 2003;58:470-483.
 23. Brouwer JL, Lijfering WM, ten Cate MK, Kluin-Nelemans HC, Veeger NJ, van der Meer J: High long-term absolute risk of recurrent venous thromboembolism in patients with hereditary deficiencies of protein S, protein C or antithrombin. *Thromb Haemost* 2009;101:93-99.
 24. Bueller HR, Davidson BL, Decousus H, Gallus A, Gent M, Piovella F, Prins MH, Raskob G, Segers AE, Cariou R, Leeuwenkamp O, Lensing AW: Fondaparinux or enoxaparin for the initial treatment of symptomatic deep venous thrombosis: a randomized trial. *Ann Intern Med* 2004;140:867-873.
 25. Bueller HR, Davidson BL, Decousus H, Gallus A, Gent M, Piovella F, Prins MH, Raskob G, van den Berg-Segers AE, Cariou R, Leeuwenkamp O, Lensing AW: Subcutaneous fondaparinux versus intravenous unfractionated heparin in the initial treatment of pulmonary embolism. *N Engl J Med* 2003;349:1695-1702.
 26. Bueller HR, Prins MH: Secondary prophylaxis with warfarin for venous thromboembolism. *N Engl J Med* 2003;349:702-704.
 27. Bueller HR, Ten Cate-Hoek AJ, Hoes AW, Joore MA, Moons KG, Oudega R, Prins MH, Stoffers HE, Toll DB, van der Velde EF, van Weert HC: Safely ruling out deep venous thrombosis in primary care. *Ann Intern Med* 2009;150:229-235.
 28. Carrier M, Le Gal G, Wells PS, Fergusson D, Ramsay T, Rodger MA: Systematic review: the Trousseau syndrome revisited: should we screen extensively for cancer in patients with venous thromboembolism? *Ann Intern Med* 2008;149:323-333.
 29. Chan WS, Chunilal S, Lee A, Crowther M, Rodger M, Ginsberg JS: A red blood cell agglutination D-dimer test to exclude deep venous thrombosis in pregnancy. *Ann Intern Med* 2007;147:165-170.
 30. Chartier L, Bera J, Delomez M, Asseman P, Beregi JP, Bauchart JJ, Warembourg H, They C: Free-floating thrombi in the right heart: diagnosis, management, and prognostic indexes in 38 consecutive patients. *Circulation* 1999;99:2779-2783.
 31. Cogo A, Lensing AW, Koopman MM, Piovella F, Siragusa S, Wells PS, Villalta S, Bueller HR, Turpie AG, Prandoni P: Compression ultrasonography for diagnostic management of patients with clinically suspected deep vein thrombosis: prospective cohort study. *BMJ* 1998;316:17-20.
 32. Cohn D, Vansenne F, de Borgie C, Middeldorp S: Thrombophilia testing for prevention of recurrent venous thromboembolism. *Cochrane Database Syst Rev* 2009;CD007069.
 33. Condliffe R, Kiely DG, Gibbs JS, Corris PA, Peacock AJ, Jenkins DP, Hodgkins D, Goldsmith K, Hughes RJ, Sheares K, Tsui SS, Armstrong IJ, Torpy C, Crackett R, Carlin CM, Das C, Coghlan JG, Pepke-Zaba J: Improved outcomes in medically and surgically treated chronic thromboembolic pulmonary hypertension. *Am J Respir Crit Care Med* 2008;177:1122-1127.
 34. Cosmi B, Legnani C, Tosetto A, Pengo V, Ghirarduzzi A, Alatri A, Prisco D, Poli D, Tripodi A, Palareti G: Use of D-dimer testing to determine duration of anticoagulation, risk of cardiovascular events and occult cancer after a first episode of idiopathic venous thromboembolism: the extended follow-up of the PROLONG study. *J Thromb Thrombolysis* 2009;28:381-388.
 35. Cueto SM, Cavanaugh SH, Benenson RS, Redcliff MS: Computed tomography scan versus ventilation-perfusion lung scan in the detection of pulmonary embolism. *J Emerg Med* 2001;21:155-164.
 36. Dalen JE: Should patients with venous thromboembolism be screened for thrombophilia? *Am J Med* 2008;121:458-463.
 37. Dalen JE, Alpert JS, Hirsh J: Thrombolytic therapy for pulmonary embolism: is it effective? Is it safe? When is it indicated? *Arch Intern Med* 1997;157:2550-2556.
 38. Decousus H, Epinat M, Guillot K, Quenet S, Boissier C, Tardy B: Superficial vein thrombosis: risk factors, diagnosis, and treatment. *Curr Opin Pulm Med* 2003;9:393-397.
 39. Decousus H, Leizorovicz A, Parent F, Page Y, Tardy B, Girard P, Laporte S, Faivre R, Charbonnier B, Barral FG, Huet Y, Simonneau G: A clinical trial of vena caval filters in the prevention of pulmonary embolism in patients with proximal deep-vein thrombosis. Prevention du Risque d'Embolie Pulmonaire par Interruption Cave Study Group. *N Engl J Med* 1998;338:409-415.
 40. Di Nisio M, Wichers IM, Middeldorp S: Treatment for superficial thrombophlebitis of the leg. *Cochrane Database Syst Rev* 2007;CD004982.
 41. Doyle RL, McCrory D, Channick RN, Simonneau G, Conte J: Surgical treatments/interventions for pulmonary arterial hypertension: ACCP evidence-based clinical practice guidelines. *Chest* 2004;126:63S-71S.
 42. Eichinger S: Diagnostic issues of VTE in pregnancy. *Thromb Res* 2009;123 Suppl 2:S38-S40.
 43. Eklof B, Arfvidsson B, Kistner RL, Masuda EM: Indications for surgical treatment of iliofemoral vein thrombosis. *Hematol Oncol Clin North Am* 2000;14:471-482.
 44. Elias A, Mallard L, Elias M, Alquier C, Guidolin F, Gauthier B, Viard A, Mahouin P, Vinel A, Boccalon H: A single complete ultrasound investigation of the venous network for the diagnostic management of patients with a clinically suspected first episode of deep venous thrombosis of the lower limbs. *Thromb Haemost* 2003;89:221-227.
 45. Fattorini A, Crippa L, Viganò DS, Pattarini E, D'Angelo A: Risk of deep vein thrombosis recurrence: high negative predictive value of D-dimer performed during oral anticoagulation. *Thromb Haemost* 2002;88:162-163.
 46. Geersing GJ, Janssen KJ, Oudega R, Bax L, Hoes AW, Reitsma JB, Moons KG: Excluding venous thromboembolism using point of care D-dimer tests in outpatients: a diagnostic meta-analysis. *BMJ* 2009;339:b2990.
 47. Gerhardt A, Scharf RE, Beckmann MW, Struve S, Bender HG, Pillny M, Sandmann W, Zotz RB: Prothrombin and factor V mutations in women with a history of thrombosis during pregnancy and the puerperium. *N Engl J Med* 2000;342:374-380.
 48. Gerlach H, Blaettler W: Kontrollierte Einführung der ambulanten Behandlung der akuten tiefen Beinvenenthrombose: Machbarkeitsstudie an 827 Patienten. *Phlebologie* 2002;31:77-84.
 49. Ghaye B, Szapiro D, Mastora I, Delannoy V, Duhamel A, Remy J, Remy-Jardin M: Peripheral pulmonary arteries: how far in the lung does multidetector row spiral CT allow analysis? *Radiology* 2001;219:629-636.
 50. Gibson NS, Schellong SM, El Kheir DY, Beyer J, Gallus AS, McRae S, Schutgens RE, Piovella F, Gerdes VE, Bueller HR: Safety and sensitivity of two ultrasound strategies in patients with clinically suspected deep venous thrombosis: a prospective management study. *J Thromb Haemost* 2009.
 51. Gibson PS, Powrie R: Anticoagulants and pregnancy: when are they safe? *Cleve Clin J Med* 2009;76:113-127.
 52. Gillet JL, Perrin MR, Allaert FA: Short-term and mid-term outcome of isolated symptomatic muscular calf vein thrombosis. *J Vasc Surg* 2007;46:513-519.
 53. Ginsberg JS, Bates SM: Management of venous thromboembolism during pregnancy. *J Thromb Haemost* 2003;1:1435-1442.
 54. Goldhaber SZ: Clinical overview of venous thromboembolism. *Vasc Med* 1998;3:35-40.
 55. Goldhaber SZ: Pulmonary embolism. *N Engl J Med* 1998;339:93-104.
 56. Goldhaber SZ: Echocardiography in the management of pulmonary embolism. *Ann Intern Med* 2002;136:691-700.
 57. Gomez-Outes A, Lecumberri R, Lafuente-Guijosa A, Martinez-Gonzalez J, Carrasco P, Rocha E: Correlation between thrombus regression and recurrent venous thromboembolism. Examining venographic and clinical effects of low-molecular-weight heparins: a

- meta-analysis. *J Thromb Haemost* 2004;2:1581-1587.
58. Goodacre S, Sampson F, Stevenson M, Wailoo A, Sutton A, Thomas S, Locker T, Ryan A: Measurement of the clinical and cost-effectiveness of noninvasive diagnostic testing strategies for deep vein thrombosis. *Health Technol Assess* 2006;10:1-iv.
 59. Goodacre S, Sampson F, Thomas S, van Beek E, Sutton A: Systematic review and meta-analysis of the diagnostic accuracy of ultrasonography for deep vein thrombosis. *BMC Med Imaging* 2005;5:6.
 60. Goodacre S, Sampson FC, Sutton AJ, Mason S, Morris F: Variation in the diagnostic performance of D-dimer for suspected deep vein thrombosis. *QJM* 2005;98:513-527.
 61. Goodacre S, Sutton AJ, Sampson FC: Meta-analysis: The value of clinical assessment in the diagnosis of deep venous thrombosis. *Ann Intern Med* 2005;143:129-139.
 62. Goodman LR, Sostman HD, Stein PD, Woodard PK: CT venography: a necessary adjunct to CT pulmonary angiography or a waste of time, money, and radiation? *Radiology* 2009;250:327-330.
 63. Grifoni S, Olivetto I, Cecchini P, Pieralli F, Camaiti A, Santoro G, Conti A, Agnelli G, Berni G: Short-term clinical outcome of patients with acute pulmonary embolism, normal blood pressure, and echocardiographic right ventricular dysfunction. *Circulation* 2000;101:2817-2822.
 64. Grouzi E, Kyriakou E, Panagou I, Spiliotopoulou I: Fondaparinux for the Treatment of Acute Heparin-Induced Thrombocytopenia: A Single-Center Experience. *Clin Appl Thromb Hemost* 2009.
 65. Gulba DC, Schmid C, Borst HG, Lichtlen P, Dietz R, Luft FC: Medical compared with surgical treatment for massive pulmonary embolism. *Lancet* 1994;343:576-577.
 66. Haas FJ, Schutgens RE, Biesma DH: An age-adapted approach for the use of D-dimers in the exclusion of deep venous thrombosis. *Am J Hematol* 2009;84:488-491.
 67. Hach W, Hach-Wunderle V: *Phlebography and sonography of the veins*. Berlin-Heidelberg-New York, Springer, 1997.
 68. Hach W, Hach-Wunderle V: Die phlebographische Untersuchung der Soleus- und Gastrocnemiusvenen. *Gefässchirurgie* 2002;7:31-38.
 69. Hach W, Hach-Wunderle V, Praeve F: Wie lassen sich die Phlebogramme verbessern? *Gefäßchirurgie* 2003;8:55-62.
 70. Hajduk B, Tomkowski WZ, Malek G, Davidson BL: Vena cava filter occlusion and venous thromboembolism risk in persistently anticoagulated patients: A prospective, observational cohort study. *Chest* 2009.
 71. Harenberg J: Fixed-dose versus adjusted-dose low molecular weight heparin for the initial treatment of patients with deep venous thrombosis. *Curr Opin Pulm Med* 2002;8:383-388.
 72. Hargett CW, Tapson VF: Clinical probability and D-dimer testing: how should we use them in clinical practice? *Semin Respir Crit Care Med* 2008;29:15-24.
 73. Heilmann L, Rath W, von Tempelhoff GF: Niedermolekulare Heparine in der Schwangerschaft. *Deutsches Ärzteblatt* 2002;99:A424-A432.
 74. Hirsh J, Dalen J, Anderson DR, Poller L, Bussey H, Ansell J, Deykin D: Oral anticoagulants: mechanism of action, clinical effectiveness, and optimal therapeutic range. *Chest* 2001;119:8S-21S.
 75. Hoffman N: Venous thromboembolic disease and pregnancy. *N Engl J Med* 2009;360:639-640.
 76. Hull R, Hirsh J, Sackett DL, Taylor DW, Carter C, Turpie AG, Powers P, Gent M: Clinical validity of a negative venogram in patients with clinically suspected venous thrombosis. *Circulation* 1981;64:622-625.
 77. Hull RD, Pineo GF, Brant RF, Mah AF, Burke N, Dear R, Wong T, Cook R, Solymoss S, Poon MC, Raskob G: Long-term low-molecular-weight heparin versus usual care in proximal-vein thrombosis patients with cancer. *Am J Med* 2006;119:1062-1072.
 78. Hunsaker AR, Zou KH, Poh AC, Trotman-Dickenson B, Jacobson FL, Gill RR, Goldhaber SZ: Routine pelvic and lower extremity CT venography in patients undergoing pulmonary CT angiography. *AJR Am J Roentgenol* 2008;190:322-326.
 79. Hutten BA, Prins MH: Duration of treatment with vitamin K antagonists in symptomatic venous thromboembolism (Cochrane Review); 2004.
 80. Imberti D, Di NM, Donati MB, Falanga A, Ghirarduzzi A, Guarneri D, Piovella F, Santoro RC, Baldini E, Zampogna S: Treatment of venous thromboembolism in patients with cancer: Guidelines of the Italian Society for Haemostasis and Thrombosis (SISET). *Thromb Res* 2009;124:e32-e40.
 81. Iorio A, Guercini F, Pini M: Low-molecular-weight heparin for the longterm treatment of symptomatic venous thromboembolism: meta-analysis of the randomized comparisons with oral anticoagulants. *J Thromb Haemost* 2003;1:1906-1913.
 82. Kahn SR: Post-thrombotic syndrome after deep venous thrombosis: risk factors, prevention, and therapeutic options. *Clin Adv Hematol Oncol* 2009;7:433-435.
 83. Kahn SR, Shrier I, Kearon C: Physical activity in patients with deep venous thrombosis: a systematic review. *Thromb Res* 2008;122:763-773.
 84. Kalva SP, Jagannathan JP, Hahn PF, Wicky ST: Venous thromboembolism: indirect CT venography during CT pulmonary angiography--should the pelvis be imaged? *Radiology* 2008;246:605-611.
 85. Kanne JP, Lalani TA: Role of computed tomography and magnetic resonance imaging for deep venous thrombosis and pulmonary embolism. *Circulation* 2004;109:115-121.
 86. Kasper W, Geibel A, Tiede N, Bassenge D, Kauder E, Konstantinides S, Meinertz T, Just H: Distinguishing between acute and subacute massive pulmonary embolism by conventional and Doppler echocardiography. *Br Heart J* 1993;70:352-356.
 87. Kasper W, Konstantinides S, Geibel A, Olschewski M, Heinrich F, Grosser KD, Rauber K, Iversen S, Redecker M, Kienast J: Management strategies and determinants of outcome in acute major pulmonary embolism: results of a multicenter registry. *J Am Coll Cardiol* 1997;30:1165-1171.
 88. Kasper W, Konstantinides S, Geibel A, Tiede N, Krause T, Just H: Prognostic significance of right ventricular afterload stress detected by echocardiography in patients with clinically suspected pulmonary embolism. *Heart* 1997;77:346-349.
 89. Kearon C: Natural history of venous thromboembolism. *Circulation* 2003;107:122-130.
 90. Kearon C: Balancing risks and benefits of extended anticoagulant therapy for idiopathic venous thrombosis. *J Thromb Haemost* 2009;7 Suppl 1:296-300.
 91. Kearon C, Ginsberg JS, Douketis J, Crowther M, Brill-Edwards P, Weitz JI, Hirsh J: Management of suspected deep venous thrombosis in outpatients by using clinical assessment and D-dimer testing. *Ann Intern Med* 2001;135:108-111.
 92. Kearon C, Ginsberg JS, Kovacs MJ, Anderson DR, Wells P, Julian JA, MacKinnon B, Weitz JI, Crowther MA, Dolan S, Turpie AG, Geerts W, Solymoss S, van NP, Demers C, Kahn SR, Kassis J, Rodger M, Hambleton J, Gent M: Comparison of low-intensity warfarin therapy with conventional intensity warfarin therapy for long-term prevention of recurrent venous thromboembolism. *N Engl J Med* 2003;349:631-639.
 93. Kearon C, Kahn SR, Agnelli G, Goldhaber S, Raskob GE, Comerota AJ: Antithrombotic therapy for venous thromboembolic disease: American College of Chest Physicians Evidence-Based Clinical Practice Guidelines (8th Edition). *Chest* 2008;133:454S-545S.
 94. Keeling DM, Mackie IJ, Moody A, Watson HG: The diagnosis of deep vein thrombosis in symptomatic outpatients and the potential for clinical assessment and D-dimer assays to reduce the need for diagnostic imaging. *Br J Haematol* 2004;124:15-25.
 95. Klok FA, Mos IC, Huisman MV: Brain-type natriuretic peptide levels in the prediction of adverse outcome in patients with pulmonary embolism: a systematic review and meta-analysis. *Am J Respir Crit Care Med* 2008;178:425-430.
 96. Konstantinides S, Geibel A, Heusel G, Heinrich F, Kasper W: Heparin plus alteplase compared with heparin alone in patients with submassive pulmonary embolism. *N Engl J Med* 2002;347:1143-1150.
 97. Konstantinides S, Geibel A, Kasper W, Olschewski M, Blumel L, Just H: Patent foramen ovale is an important predictor of adverse outcome in patients with major pulmonary embolism. *Circulation* 1998;97:1946-1951.
 98. Konstantinides S, Janssens U, Mayer E, Hasenfuss G: Kommentar zu den ESC-Leitlinien "Guidelines on the Diagnosis and Management of Acute Pulmonary Embolism". *Der Kardiologe* 2009;3:272-282.
 99. Koopman MM, Prandoni P, Piovella F, Ockelford PA, Brandjes DP, van der Meer J, Gallus AS, Simonneau G, Chesterman CH, Prins MH: Treatment of venous thrombosis with intravenous unfractionated heparin administered in the hospital as compared with

- subcutaneous low-molecular-weight heparin administered at home. The Tasman Study Group. *N Engl J Med* 1996;334:682-687.
100. Kruij MJ, Leclercq MG, van der Heul C, Prins MH, Bueller HR: Diagnostic strategies for excluding pulmonary embolism in clinical outcome studies. A systematic review. *Ann Intern Med* 2003;138:941-951.
101. Kurkciyan I, Meron G, Sterz F, Janata K, Domanovits H, Holzer M, Berzlanovich A, Bankl HC, Laggner AN: Pulmonary embolism as a cause of cardiac arrest: presentation and outcome. *Arch Intern Med* 2000;160:1529-1535.
102. Lankeit M, Konstantinides S: Thrombolysis for pulmonary embolism: Past, present and future. *Thromb Haemost* 2010;103:877-883.
103. Larijader J, Blaettler W, Gloor B: Therapeutic concept for acute leg and pelvic venous thrombosis. *Acta Chir Belg* 2002;102:356-361.
104. Le Gal G, Kovacs MJ, Carrier M, Do K, Kahn SR, Wells PS, Anderson DA, Chagnon I, Solymoss S, Crowther M, Righini M, Perrier A, White RH, Vickars L, Rodger M: Validation of a diagnostic approach to exclude recurrent venous thromboembolism. *J Thromb Haemost* 2009;7:752-759.
105. Le Gal G, Righini M, Roy PM, Sanchez O, Aujesky D, Bounameaux H, Perrier A: Prediction of pulmonary embolism in the emergency department: the revised Geneva score. *Ann Intern Med* 2006;144:165-171.
106. Le Gal G, Righini M, Sanchez O, Roy PM, Baba-Ahmed M, Perrier A, Bounameaux H: A positive compression ultrasonography of the lower limb veins is highly predictive of pulmonary embolism on computed tomography in suspected patients. *Thromb Haemost* 2006;95:963-966.
107. Lee AY, Levine MN, Baker RI, Bowden C, Kakkar AK, Prins M, Rickles FR, Julian JA, Haley S, Kovacs MJ, Gent M: Low-molecular-weight heparin versus a coumarin for the prevention of recurrent venous thromboembolism in patients with cancer. *N Engl J Med* 2003;349:146-153.
108. Levine M, Gent M, Hirsh J, Leclerc J, Anderson D, Weitz J, Ginsberg J, Turpie AG, Demers C, Kovacs M: A comparison of low-molecular-weight heparin administered primarily at home with unfractionated heparin administered in the hospital for proximal deep-vein thrombosis. *N Engl J Med* 1996;334:677-681.
109. Lijfering WM, Brouwer JL, Veeger NJ, Bank I, Coppens M, Middeldorp S, Hamulyak K, Prins MH, Bueller HR, van der Meer J: Selective testing for thrombophilia in patients with first venous thrombosis: results from a retrospective family cohort study on absolute thrombotic risk for currently known thrombophilic defects in 2479 relatives. *Blood* 2009;113:5314-5322.
110. Lindhoff-Last E, Luxembourg B: Evidence-based indications for thrombophilia screening. *Vasa* 2008;37:19-30.
111. Lualdi JC, Goldhaber SZ: Right ventricular dysfunction after acute pulmonary embolism: pathophysiologic factors, detection, and therapeutic implications. *Am Heart J* 1995;130:1276-1282.
112. Lutter KS, Kerr TM, Roedersheimer LR, Lohr JM, Sampson MG, Cranley JJ: Superficial thrombophlebitis diagnosed by duplex scanning. *Surgery* 1991;110:42-46.
113. Lyon SM, Riojas GE, Uberoi R, Patel J, Lipp ME, Plant GR, De Gregorio MA, Gunther RW, Voorhees WD, McCann-Brown JA: Short- and long-term retrievability of the Celect vena cava filter: results from a multi-institutional registry. *J Vasc Interv Radiol* 2009;20:1441-1448.
114. Marik PE, Plante LA: Venous thromboembolic disease and pregnancy. *N Engl J Med* 2008;359:2025-2033.
115. Mathis G, Blank W, Reissig A, Lechleitner P, Reuss J, Schuler A, Beckh S: Thoracic ultrasound for diagnosing pulmonary embolism: a prospective multicenter study of 352 patients. *Chest* 2005;128:1531-1538.
116. Meyer G, Marjanovic Z, Valcke J, Lorcerie B, Gruel Y, Solal-Celigny P, Le Maignan C, Extra JM, Cottu P, Farge D: Comparison of low-molecular-weight heparin and warfarin for the secondary prevention of venous thromboembolism in patients with cancer: a randomized controlled study. *Arch Intern Med* 2002;162:1729-1735.
117. Mills TD, Chan O, Matson M: The use of vena caval filters. *Hosp Med* 2001;62:327-331.
118. Miniati M, Pistolesi M, Marini C, Di RG, Formichi B, Prediletto R, Allesscia G, Tonelli L, Sostman HD, Giuntini C: Value of perfusion lung scan in the diagnosis of pulmonary embolism: results of the Prospective Investigative Study of Acute Pulmonary Embolism Diagnosis (PISA-PED). *Am J Respir Crit Care Med* 1996;154:1387-1393.
119. Miniati M, Prediletto R, Formichi B, Marini C, Di RG, Tonelli L, Allesscia G, Pistolesi M: Accuracy of clinical assessment in the diagnosis of pulmonary embolism. *Am J Respir Crit Care Med* 1999;159:864-871.
120. Mismetti P, Quenet S, Levine M, Merli G, Decousus H, Derobert E, Laporte S: Enoxaparin in the treatment of deep vein thrombosis with or without pulmonary embolism: an individual patient data meta-analysis. *Chest* 2005;128:2203-2210.
121. Monreal M, Lensing AW, Prins MH, Bonet M, Fernandez-Llamazares J, Muchart J, Prandoni P, Jimenez JA: Screening for occult cancer in patients with acute deep vein thrombosis or pulmonary embolism. *J Thromb Haemost* 2004;2:876-881.
122. Morse M: Establishing a normal range for D-dimer levels through pregnancy to aid in the diagnosis of pulmonary embolism and deep vein thrombosis. *J Thromb Haemost* 2004;2:1202-1204.
123. Musset D, Parent F, Meyer G, Maitre S, Girard P, Leroyer C, Revel MP, Carette MF, Laurent M, Charbonnier B, Laurent F, Mal H, Nonent M, Lancar R, Grenier P, Simonneau G: Diagnostic strategy for patients with suspected pulmonary embolism: a prospective multicentre outcome study. *Lancet* 2002;360:1914-1920.
124. Nettelblatt E, Wuppermann T: Klinische Untersuchungen der tiefen Beinvenenthrombose; in Wuppermann T, Richter A, (eds): Thrombose und Thrombosefolgen. Konstanz: Schnetztor, 1991.
125. Niemann T, Egelhof T, Bongartz G: Transthoracic sonography for the detection of pulmonary embolism - a meta-analysis. *Ultraschall Med* 2009;30:150-156.
126. Nilsson T, Mare K, Carlsson A: Value of structured clinical and scintigraphic protocols in acute pulmonary embolism. *J Intern Med* 2001;250:213-218.
127. O'Meara JJ, McNutt RA, Evans AT, Moore SW, Downs SM: A decision analysis of streptokinase plus heparin as compared with heparin alone for deep-vein thrombosis. *N Engl J Med* 1994;330:1864-1869.
128. Palareti G, Legnani C, Cosmi B, Guazzaloca G, Cini M, Mattarozzi S: Poor anticoagulation quality in the first 3 months after unprovoked venous thromboembolism is a risk factor for long-term recurrence. *J Thromb Haemost* 2005;3:955-961.
129. Palareti G, Legnani C, Cosmi B, Guazzaloca G, Pancani C, Coccheri S: Risk of venous thromboembolism recurrence: high negative predictive value of D-dimer performed after oral anticoagulation is stopped. *Thromb Haemost* 2002;87:7-12.
130. Patsch H, Blaettler W: Compression and walking versus bed rest in the treatment of proximal deep venous thrombosis with low molecular weight heparin. *J Vasc Surg* 2000;32:861-869.
131. Pengo V, Lensing AW, Prins MH, Marchiori A, Davidson BL, Tiozzo F, Albanese P, Biasiolo A, Pegoraro C, Iliceto S, Prandoni P: Incidence of chronic thromboembolic pulmonary hypertension after pulmonary embolism. *N Engl J Med* 2004;350:2257-2264.
132. Pengo V, Ruffatti A, Legnani C, Gesele P, Barcellona D, Erba N, Testa S, Marongiu F, Bison E, Denas G, Banzato A, Padayattil JS, Iliceto S: Clinical course of high risk patients diagnosed with Antiphospholipid Syndrome (APS). *J Thromb Haemost* 2009.
133. Perkins JM, Magee TR, Galland RB: Phlegmasia caerulea dolens and venous gangrene. *Br J Surg* 1996;83:19-23.
134. Perrier A, Desmarais S, Miron MJ, de Moerloose P, Lepage R, Slosman D, Didier D, Unger PF, Patenaude JV, Bounameaux H: Non-invasive diagnosis of venous thromboembolism in outpatients. *Lancet* 1999;353:190-195.
135. Perrier A, Howarth N, Didier D, Loubeyre P, Unger PF, de Moerloose P, Slosman D, Junod A, Bounameaux H: Performance of helical computed tomography in unselected outpatients with suspected pulmonary embolism. *Ann Intern Med* 2001;135:88-97.
136. Perrier A, Roy PM, Aujesky D, Chagnon I, Howarth N, Gourdiere AL, Leftheriotis G, Barghouth G, Cornuz J, Hayoz D, Bounameaux H: Diagnosing pulmonary embolism in outpatients with clinical assessment, D-dimer measurement, venous ultrasound, and helical computed tomography: a multicenter management study. *Am J Med* 2004;116:291-299.
137. Perrier A, Roy PM, Sanchez O, Le Gal G, Meyer G, Gourdiere AL, Furber A, Revel MP, Howarth N, Davido A, Bounameaux H: Multidetector-row computed tomography in suspected pulmonary embolism. *N Engl J Med* 2005;352:1760-1768.
138. Piccoli A, Lensing AW, Prins MH, Falanga A, Scannapieco GL, Ieran M, Cigolini M, Ambrosio GB, Monreal M, Girolami A, Prandoni P: Extensive screening for occult malignant disease in idiopathic venous thromboembolism: a prospective randomized clinical trial. *J Thromb Haemost* 2004;2:884-889.
139. Pillny M, Sandmann W, Luther B, Mueller BT, Tutschek B, Gerhardt A, Zotz RB, Scharf RE: Deep venous thrombosis during pregnancy and after delivery: indications for and results of thrombectomy. *J Vasc Surg* 2003;37:528-532.

140. Pinede L, Duhaut P, Cucherat M, Ninet J, Pasquier J, Boissel JP: Comparison of long versus short duration of anticoagulant therapy after a first episode of venous thromboembolism: a meta-analysis of randomized, controlled trials. *J Intern Med* 2000;247:553-562.
141. Plate G, Eklöf B, Norgren L, Ohlin P, Dahlstrom JA: Venous thrombectomy for iliofemoral vein thrombosis--10-year results of a prospective randomised study. *Eur J Vasc Endovasc Surg* 1997;14:367-374.
142. Prandoni P, Lensing AW, Bernardi E, Villalta S, Bagatella P, Girolami A: The diagnostic value of compression ultrasonography in patients with suspected recurrent deep vein thrombosis. *Thromb Haemost* 2002;88:402-406.
143. Prandoni P, Lensing AW, Prins MH, Frulla M, Marchiori A, Bernardi E, Tormene D, Mosena L, Pagnan A, Girolami A: Below-knee elastic compression stockings to prevent the post-thrombotic syndrome: a randomized, controlled trial. *Ann Intern Med* 2004;141:249-256.
144. Prandoni P, Tormene D, Dalla VF, Concolato A, Pesavento R: D-dimer as an adjunct to compression ultrasonography in patients with suspected recurrent deep vein thrombosis. *J Thromb Haemost* 2007;5:1076-1077.
145. Prins MH, Hutten BA, Koopman MM, Bueller HR: Long-term treatment of venous thromboembolic disease. *Thromb Haemost* 1999;82:892-898.
146. Prisco D, Grifoni E: The role of D-dimer testing in patients with suspected venous thromboembolism. *Semin Thromb Hemost* 2009;35:50-59.
147. Prologo JD, Glauser J: Variable diagnostic approach to suspected pulmonary embolism in the ED of a major academic tertiary care center. *Am J Emerg Med* 2002;20:5-9.
148. Puls M, Dellas C, Lankeit M, Olschewski M, Binder L, Geibel A, Reiner C, Schaefer K, Hasenfuss G, Konstantinides S: Heart-type fatty acid-binding protein permits early risk stratification of pulmonary embolism. *Eur Heart J* 2007;28:224-229.
149. Raptopoulos V, Boiselle PM: Multi-detector row spiral CT pulmonary angiography: comparison with single-detector row spiral CT. *Radiology* 2001;221:606-613.
150. Rath W, Heilmann L: Thrombophile Risikofaktoren und Schwangerschaftskomplikationen. *Frauenarzt* 2002;43:537-546.
151. Reekers JA, Baarslag HJ, Koolen MG, Van DO, van Beek EJ: Mechanical thrombectomy for early treatment of massive pulmonary embolism. *Cardiovasc Intervent Radiol* 2003;26:246-250.
152. Reissig A, Kroegel C: Therapeutic approaches to acute pulmonary embolism. *Internist* 2004;45:540-548.
153. Ridker PM, Goldhaber SZ, Danielson E, Rosenberg Y, Eby CS, Deitcher SR, Cushman M, Moll S, Kessler CM, Elliott CG, Paulson R, Wong T, Bauer KA, Schwartz BA, Miletich JP, Bounameaux H, Glynn RJ: Long-term, lowintensity warfarin therapy for the prevention of recurrent venous thromboembolism. *N Engl J Med* 2003;348:1425-1434.
154. Riess H, Koppenhagen K, Tolle A, Kemkes-Matthes B, Grave M, Patek F, Drexler M, Siemens HJ, Harenberg J, Weidinger G, Brom J, Haas S: Fixeddose, body weight-independent subcutaneous low molecular weight heparin Certoparin compared with adjusted-dose intravenous unfractionated heparin in patients with proximal deep venous thrombosis. *Thromb Haemost* 2003;90:252-259.
155. Righini M: Is it worth diagnosing and treating distal deep vein thrombosis? No. *J Thromb Haemost* 2007;5 Suppl 1:55-59.
156. Righini M, Aujesky D, Roy PM, Cornuz J, de Moerloose P, Bounameaux H, Perrier A: Clinical usefulness of D-dimer depending on clinical probability and cutoff value in outpatients with suspected pulmonary embolism. *Arch Intern Med* 2004;164:2483-2487.
157. Righini M, Bounameaux H: Clinical relevance of distal deep vein thrombosis. *Curr Opin Pulm Med* 2008;14:408-413.
158. Righini M, Le Gal G, Aujesky D, Roy PM, Sanchez O, Verschuren F, Kossovsky M, Bressollette L, Meyer G, Perrier A, Bounameaux H: Complete venous ultrasound in outpatients with suspected pulmonary embolism. *J Thromb Haemost* 2009;7:406-412.
159. Righini M, Perrier A, de Moerloose P, Bounameaux H: D-Dimer for venous thromboembolism diagnosis: 20 years later. *J Thromb Haemost* 2008;6:1059-1071.
160. Roy PM, Meyer G, Vielle B, Le Gal G, Verschuren F, Carpentier F, Leveau P, Furber A: Appropriateness of diagnostic management and outcomes of suspected pulmonary embolism. *Ann Intern Med* 2006;144:157-164.
161. Sampson FC, Goodacre SW, Thomas SM, van Beek EJ: The accuracy of MRI in diagnosis of suspected deep vein thrombosis: systematic review and meta-analysis. *Eur Radiol* 2007;17:175-181.
162. Sanchez O, Trinquart L, Colombet I, Durieux P, Huisman MV, Chatellier G, Meyer G: Prognostic value of right ventricular dysfunction in patients with haemodynamically stable pulmonary embolism: a systematic review. *Eur Heart J* 2008;29:1569-1577.
163. Schaefer-Prokop C, Prokop M: CTPA for the diagnosis of acute pulmonary embolism during pregnancy. *Eur Radiol* 2008;18:2705-2708.
164. Schellong SM: Complete compression ultrasound for the diagnosis of venous thromboembolism. *Curr Opin Pulm Med* 2004;10:350-355.
165. Schellong SM: Distal DVT: worth diagnosing? Yes. *J Thromb Haemost* 2007;5 Suppl 1:51-54.
166. Schellong SM: Venous ultrasonography in symptomatic and asymptomatic patients: an updated review. *Curr Opin Pulm Med* 2008;14:374-380.
167. Schellong SM: Ultrasound investigation of vessels supplying the extremities. *Radiologe* 2009;49:1005-1015.
168. Schellong SM, Gerlach H, Hach-Wunderle V, Rabe E, Riess H, Carnarius H, Eberle S, Bauersachs R: Diagnosis of deep-vein thrombosis: Adherence to guidelines and outcomes in real-world health care. *Thromb Haemost* 2009;102:1234-1240.
169. Schellong SM, Schwarz T, Halbritter K, Beyer J, Siegert G, Oettler W, Schmidt B, Schroeder HE: Complete compression ultrasonography of the leg veins as a single test for the diagnosis of deep vein thrombosis. *Thromb Haemost* 2003;89:228-234.
170. Schoepf UJ, Holzkecht N, Helmberger TK, Crispin A, Hong C, Becker CR, Reiser MF: Subsegmental pulmonary emboli: improved detection with thin-collimation multi-detector row spiral CT. *Radiology* 2002;222:483-490.
171. Schueller-Weidekamm C, Schaefer-Prokop CM, Weber M, Herold CJ, Prokop M: CT angiography of pulmonary arteries to detect pulmonary embolism: improvement of vascular enhancement with low kilovoltage settings. *Radiology* 2006;241:899-907.
172. Schulman S, Beyth RJ, Kearon C, Levine MN: Hemorrhagic complications of anticoagulant and thrombolytic treatment: American College of Chest Physicians Evidence-Based Clinical Practice Guidelines (8th Edition). *Chest* 2008;133:257S-298S.
173. Schwarz T, Romahn K, Schellong SM: The value of compression ultrasound of the calf veins in patients with acute pulmonary embolism. *Haemostaseologie* 2004;24:A63.
174. Schwarz T, Schmidt B, Hohlein U, Beyer J, Schroeder HE, Schellong SM: Eligibility for home treatment of deep vein thrombosis: prospective study. *BMJ* 2001;322:1212-1213.
175. Sevestre MA, Labarere J, Casez P, Bressollette L, Taiar M, Pernod G, Quere I, Bosson JL: Accuracy of complete compression ultrasound in ruling out suspected deep venous thrombosis in the ambulatory setting. A prospective cohort study. *Thromb Haemost* 2009;102:166-172.
176. Shivakumar SP, Anderson DR, Couban S: Catheter-associated thrombosis in patients with malignancy. *J Clin Oncol* 2009;27:4858-4864.
177. Siebenhofer A, Rakovac I, Kleespies C, Piso B, Didjurgeit U: Self-management of oral anticoagulation reduces major outcomes in the elderly. A randomized controlled trial. *Thromb Haemost* 2008;100:1089-1098.
178. Simonneau G, Sors H, Charbonnier B, Page Y, Laaban JP, Azarian R, Laurent M, Hirsch JL, Ferrari E, Bosson JL, Mottier D, Beau B: A comparison of low-molecular-weight heparin with unfractionated heparin for acute pulmonary embolism. The THESEE Study Group. *Tinzaparine ou Heparine Standard: Evaluations dans l'Embolie Pulmonaire*. *N Engl J Med* 1997;337:663-669.
179. Simpson EL, Stevenson MD, Rawdin A, Papaioannou D: Thrombophilia testing in people with venous thromboembolism: Systematic review and cost-effectiveness analysis. *Health Technol Assess* 2009;13:1-91.
180. Spyropoulos AC: Upper vs. lower extremity deep vein thrombosis: outcome definitions of venous thromboembolism for clinical predictor rules or risk factor analyses in hospitalized patients. *J Thromb Haemost* 2009;7:1041-1042.
181. Stein PD, Fowler SE, Goodman LR, Gottschalk A, Hales CA, Hull RD, LEEPER KV, Jr., Popovich J, Jr., Quinn DA, Sos TA, Sostman HD, Tapson VF, Wakefield TW, Weg JG, Woodard PK: Multidetector computed tomography for acute pulmonary embolism. *N Engl J Med* 2006;354:2317-2327.
182. Stein PD, Henry JW: Prevalence of acute pulmonary embolism among patients in a general hospital and at autopsy. *Chest* 1995;108:978-981.

183. Stein PD, Hull RD, Patel KC, Olson RE, Ghali WA, Brant R, Biel RK, Bharadia V, Kalra NK: D-dimer for the exclusion of acute venous thrombosis and pulmonary embolism: a systematic review. *Ann Intern Med* 2004;140:589-602.
184. Stein PD, Woodard PK, Weg JG, Wakefield TW, Tapson VF, Sostman HD, Sos TA, Quinn DA, Leeper KV, Jr., Hull RD, Hales CA, Gottschalk A, Goodman LR, Fowler SE, Buckley JD: Diagnostic pathways in acute pulmonary embolism: recommendations of the PIOPEd II Investigators. *Radiology* 2007;242:15-21.
185. Stevens SM, Elliott CG, Chan KJ, Egger MJ, Ahmed KM: Withholding anticoagulation after a negative result on duplex ultrasonography for suspected symptomatic deep venous thrombosis. *Ann Intern Med* 2004;140:985-991.
186. Strandness DE, Jr., Langlois Y, Cramer M, Randlett A, Thiele BL: Longterm sequelae of acute venous thrombosis. *JAMA* 1983;250:1289-1292.
187. Subramaniam RM, Heath R, Chou T, Cox K, Davis G, Swarbrick M: Deep venous thrombosis: withholding anticoagulation therapy after negative complete lower limb US findings. *Radiology* 2005;237:348-352.
188. Sullivan V, Denk PM, Sonnad SS, Eagleton MJ, Wakefield TW: Ligation versus anticoagulation: treatment of above-knee superficial thrombophlebitis not involving the deep venous system. *J Am Coll Surg* 2001;193:556-562.
189. Superficial Thrombophlebitis Treated by Enoxaparin Study Group: A pilot randomized double-blind comparison of a low-molecular-weight heparin, a nonsteroidal anti-inflammatory agent, and placebo in the treatment of superficial vein thrombosis. *Arch Intern Med* 2003;163:1657-1663.
190. Sutter ME, Turnipseed SD, Diercks DB, Samuel P, White RH: Venous ultrasound testing for suspected thrombosis: incidence of significant nonthrombotic findings. *J Emerg Med* 2009;36:55-59.
191. Tack D, de Maertelaer V, Gevenois PA: Dose reduction in multidetector CT using attenuation-based online tube current modulation. *Am J Roentgenol* 2003;181:331-334.
192. Tan M, van Rooden CJ, Westerbeek RE, Huisman MV: Diagnostic management of clinically suspected acute deep vein thrombosis. *Br J Haematol* 2009;146:347-360.
193. Tapson VF, Witty LA: Massive pulmonary embolism. Diagnostic and therapeutic strategies. *Clin Chest Med* 1995;16:329-340.
194. Thomas SM, Goodacre SW, Sampson FC, van Beek EJ: Diagnostic value of CT for deep vein thrombosis: results of a systematic review and metaanalysis. *Clin Radiol* 2008;63:299-304.
195. Torbicki A, Galie N, Covezoli A, Rossi E, De RM, Goldhaber SZ: Right heart thrombi in pulmonary embolism: results from the International Cooperative Pulmonary Embolism Registry. *J Am Coll Cardiol* 2003;41:2245-2251.
196. Torbicki A, Perrier A, Konstantinides S, Agnelli G, Galie N, Pruszczyk P, Bengel F, Brady AJ, Ferreira D, Janssens U, Klepetko W, Mayer E, Remy-Jardin M, Bassand JP, Vahanian A, Camm J, De CR, Dean V, Dickstein K, Filippatos G, Funck-Brentano C, Hellemans I, Kristensen SD, McGregor K, Sechtem U, Silber S, Tendera M, Widimsky P, Zamorano JL, Zamorano JL, Andreotti F, Ascherman M, Athanassopoulos G, De SJ, Fitzmaurice D, Forster T, Heras M, Jondeau G, Kjeldsen K, Knuuti J, Lang I, Lenzen M, Lopez-Sendon J, Nihoyannopoulos P, Perez IL, Schwehr U, Torracca L, Vachiery JL: Guidelines on the diagnosis and management of acute pulmonary embolism: the Task Force for the Diagnosis and Management of Acute Pulmonary Embolism of the European Society of Cardiology (ESC). *Eur Heart J* 2008;29:2276-2315.
197. Tutschek B, Struve S, Goecke T, Pillny M, Zotz R, Gerhardt A, Beckmann M: Clinical risk factors for deep venous thrombosis in pregnancy and the puerperium. *J Perinat Med* 2002;30:367-370.
198. van Beek EJ, Brouwers EM, Song B, Bongaerts AH, Oudkerk M: Lung scintigraphy and helical computed tomography for the diagnosis of pulmonary embolism: a meta-analysis. *Clin Appl Thromb Hemost* 2001;7:87-92.
199. van den Belt AG, Prins MH, Lensing AW, Castro AA, Clark OA, Atallah AN, Burihan E: Fixed dose subcutaneous low molecular weight heparins versus adjusted dose unfractionated heparin for venous thromboembolism. *Cochrane Database Syst Rev* 2000;CD001100.
200. van der Heijden JF, Hutten BA, Bueller HR, Prins MH: Vitamin K antagonists or low-molecular-weight heparin for the long term treatment of symptomatic venous thromboembolism. *Cochrane Database Syst Rev* 2002;CD002001.
201. van Dongen CJ, Mac Gillavry MR, Prins MH: Once versus twice daily LMWH for the initial treatment of venous thromboembolism. *Cochrane Database Syst Rev* 2003;CD003074.
202. van Dongen CJ, van den Belt AG, Prins MH, Lensing AW: Fixed dose subcutaneous low molecular weight heparins versus adjusted dose unfractionated heparin for venous thromboembolism. *Cochrane Database Syst Rev* 2004;CD001100.
203. van Dongen CJ, Vink R, Hutten BA, Bueller HR, Prins MH: The incidence of recurrent venous thromboembolism after treatment with vitamin K antagonists in relation to time since first event: a meta-analysis. *Arch Intern Med* 2003;163:1285-1293.
204. van Doormaal FF, Raskob GE, Davidson BL, Decousus H, Gallus A, Lensing AW, Piovello F, Prins MH, Bueller HR: Treatment of venous thromboembolism in patients with cancer: subgroup analysis of the Matisse clinical trials. *Thromb Haemost* 2009;101:762-769.
205. van Belle A, Bueller HR, Huisman MV, Huisman PM, Kaasjager K, Kamphuisen PW, Kramer MH, Kruij MJ, Kwakkel-van Erp JM, Leebeek FW, Nijkeuter M, Prins MH, Sohne M, Tick LW: Effectiveness of managing suspected pulmonary embolism using an algorithm combining clinical probability, D-dimer testing, and computed tomography. *JAMA* 2006;295:172-179.
206. Verhovsek M, Douketis JD, Yi Q, Shrivastava S, Tait RC, Baglin T, Poli D, Lim W: Systematic review: D-dimer to predict recurrent disease after stopping anticoagulant therapy for unprovoked venous thromboembolism. *Ann Intern Med* 2008;149:481-90, W94.
207. Vieillard-Baron A, Qanadli SD, Antakly Y, Fourme T, Loubieres Y, Jardin F, Dubourg O: Transesophageal echocardiography for the diagnosis of pulmonary embolism with acute cor pulmonale: a comparison with radiological procedures. *Intensive Care Med* 1998;24:429-433.
208. Wacker P, Wacker R, Werdan K, Hahnemann T, Gromann C, Janata K, Hahlweg K, Kreft H-U, Zink-Wohlfart C, Tilhein P: Acute pulmonary embolism: right heart strain, age, clinical course, blood pressure, and presence of left heart failure are predictors of mortality. Results of a multicentre registry. *Clin Res Cardiol* 2009;98 Suppl 1:1.
209. Wacker P, Wacker R, Kreft H-U, et al.: Akute Lungenembolie: Der echokardiographische Rechtsherz-Score ist nicht nur Prädiktor der Krankenhaussterblichkeit, sondern auch Prädiktor der 6-Monats-Sterblichkeit. *Intensivmedizin* 2004;41:270.
210. Wacker P, Wacker R, Kreft H-U, et al.: Akute Lungenembolie: Die meisten Patienten weisen für die Diagnosestellung charakteristische Symptome auf. Ein Algorithmus für die Krankenhausnotaufnahme bzw. den Patient-Arzt-Primärkontakt wird vorgeschlagen. *Intensivmedizin* 2004;41:283.
211. Wan S, Quinlan DJ, Agnelli G, Eikelboom JW: Thrombolysis compared with heparin for the initial treatment of pulmonary embolism: a meta-analysis of the randomized controlled trials. *Circulation* 2004;110:744-749.
212. Warkentin TE: Heparin-induced thrombocytopenia: yet another treatment paradox? *Thromb Haemost* 2001;85:947-949.
213. Warkentin TE, Cook DJ: Current perspective of venous thrombosis in the upper extremity: a rebuttal. *J Thromb Haemost* 2009;7:237-238.
214. Warkentin TE, Greinacher A, Koster A, Lincoff AM: Treatment and prevention of heparin-induced thrombocytopenia: American College of Chest Physicians Evidence-Based Clinical Practice Guidelines (8th Edition). *Chest* 2008;133:340S-380S.
215. Wells PS: Integrated strategies for the diagnosis of venous thromboembolism. *J Thromb Haemost* 2007;5 Suppl 1:41-50.
216. Wells PS, Anderson DR, Bormanis J, Guy F, Mitchell M, Gray L, Clement C, Robinson KS, Lewandowski B: Value of assessment of pretest probability of deep-vein thrombosis in clinical management. *Lancet* 1997;350:1795-1798.
217. Wells PS, Anderson DR, Rodger M, Forgie M, Kearon C, Dreyer J, Kovacs G, Mitchell M, Lewandowski B, Kovacs MJ: Evaluation of D-dimer in the diagnosis of suspected deep-vein thrombosis. *N Engl J Med* 2003;349:1227-1235.
218. Wells PS, Anderson DR, Rodger M, Stiell I, Dreyer JF, Barnes D, Forgie M, Kovacs G, Ward J, Kovacs MJ: Excluding pulmonary embolism at the bedside without diagnostic imaging: management of patients with suspected pulmonary embolism presenting to the emergency department by using a simple clinical model and d-dimer. *Ann Intern Med* 2001;135:98-107.
219. Wells PS, Anderson DR, Rodger MA, Forgie MA, Florack P, Touchie D, Morrow B, Gray L, O'Rourke K, Wells G, Kovacs J, Kovacs MJ: A randomized trial comparing 2 low-molecular-weight heparins for the outpatient treatment of deep vein thrombosis and pulmonary embolism. *Arch Intern Med* 2005;165:733-738.

220. Wells PS, Forster AJ: Thrombolysis in deep vein thrombosis: is there still an indication? *Thromb Haemost* 2001;86:499-508.
221. Wells PS, Ginsberg JS, Anderson DR, Kearon C, Gent M, Turpie AG, Bormanis J, Weitz J, Chamberlain M, Bowie D, Barnes D, Hirsh J: Use of a clinical model for safe management of patients with suspected pulmonary embolism. *Ann Intern Med* 1998;129:997-1005.
222. Wells PS, Hirsh J, Anderson DR, Lensing AW, Foster G, Kearon C, Weitz J, D'Ovidio R, Cogo A, Prandoni P: Accuracy of clinical assessment of deepvein thrombosis. *Lancet* 1995;345:1326-1330.
223. White RH: The epidemiology of venous thromboembolism. *Circulation* 2003;107:14-18.
224. Wildberger JE, Mahnken AH, Das M, Kuttner A, Lell M, Gunther RW: CT imaging in acute pulmonary embolism: diagnostic strategies. *Eur Radiol* 2005;15:919-929.

Verfahren zur Konsensusbildung / Leitlinienreport

Mitglieder der Leitlinienverfahrens:

Leitlinienkoordination: Prof. Dr. med. Viola Hach-Wunderle, Frankfurt am Main

AWMF: Prof. Dr. med. Ina Kopp, Marburg

Leitliniensteuerung und Redaktion: Dr. med. W. Blättler, Dr. med. H. Gerlach, Prof. Dr. med. Viola Hach-Wunderle, Prof. Dr. med. St. Konstantinides, Dr. med. Th. Noppeney, Dr. med. M. Pillny, Prof. Dr. med. H. Riess, Prof. Dr. med. S. Schellong, Dr. med. H. Stiegler, Prof. dr. med. J.E. Wildberger

Wissenschaftliche Gesellschaften:

Dt. Ges. für Angiologie (DGA)

Prof. Dr. med. Viola Hach-Wunderle, Frankfurt am Main

Prof. Dr. med. S. Schellong, Dresden

Dt. Ges. für Chirurgie (DGCh)

Prof. Dr. med. A. Encke, Frankfurt am Main

Dt. Ges. für Gefäßchirurgie (DGG)

Dr. med. Th. Noppeney, Nürnberg

Dr. med. M. Pillny, Recklinghausen

Dt. Ges. für Gynäkologie und Geburtshilfe (DGGG)

Prof. Dr. med. M. W. Beckmann, Erlangen

Dt. Ges. für Hämatologie und Onkologie (DGHO)

Prof. Dr. med. H. Riess, Berlin

Dt. Ges. für Internistische Intensivmedizin und Notfallmedizin

Dr. med. R. Wacker, Gifhorn

Dt. Ges. für Kardiologie (DGK)

Prof. Dr. med. St. Konstantinides, Göttingen

Dt. Ges. für Phlebologie (DGP)

Dr. med. W. Blättler, Zürich

Dr. med. H. Gerlach, Mannheim

Dt. Ges. für Pneumologie und Beatmungsmedizin (DGP)

Prof. Dr. med. M. Pfeifer, Regensburg

Dt. Röntgengesellschaft (DGR)

Prof. Dr. med. J.E. Wildberger, Maastricht

Dt. Ges. für Thrombose und Hämostase (GTH)

PD Dr. med. M. Spannagl, München

Dt. Ges. für Ultraschall in der Medizin (DEGUM)

Dr. med. H. Stiegler, München

Konsensusverfahren

Für die Teilnehmer an dem Leitlinienverfahren wurde ein schriftliches Mandat für die Vertretung der beteiligten wissenschaftlichen medizinischen Fachgesellschaften über die jeweiligen Vorstände eingeholt.

Die bisher gültige Textversion der Leitlinie wurde von der Leitliniensteuerungs- und Redaktionsgruppe unter Berücksichtigung der aktuellen Literatur überarbeitet. Die Abstimmung innerhalb der Leitliniengruppe erfolgte schriftlich in einem dreistufigen Delphiverfahren unter Verwendung eines strukturierten Fragebogens. Für alle im Leitlinientext hervorgehobenen Schlüsselempfehlungen bzw. Kernaussagen wurden Zustimmung, Ablehnung und Änderungswünsche erfragt, zu den Hintergrundtexten Kommentare. Die Ergebnisse der ersten Delphirunde wurden quantitativ ausgewertet und den Teilnehmern zusammen mit den eingegangenen Kommentaren zurückgespiegelt und um erneute Abstimmung gebeten (zweite Delphirunde). Die Empfehlungen wurden so im "starken Konsens" (Zustimmung von $\geq 95\%$ der

Teilnehmer) oder im Konsens (Zustimmung von >75%-95% der Teilnehmer) verabschiedet. Nach abschließender Überarbeitung erzielte die vorliegende Version einen Gesamtkonsens. Die Vollständige Dokumentation der einzelnen Schritte des Konsensusprozesses ist bei der Leitlinienkoordinatorin hinterlegt.

Finanzierung der Leitlinie

Die vorliegende S-2-Leitlinie wurde ohne finanzielle oder anderweitige Unterstützung von kommerziellen Interessensgruppen erstellt. Hinweise auf mögliche Verpflichtungen, Interessenskonflikte oder Einflussnahmen von Dritten sind nicht bekannt. Die teilnehmenden Experten haben eine entsprechende schriftliche Erklärung (Formblatt) abgegeben, die bei der Leitlinienkoordinatorin hinterlegt ist.

Die bei dem Arbeitstreffen der Leitliniensteuerungs- und Redaktionsgruppe angefallenen Reisekosten der Teilnehmer sowie Aufwandsentschädigungen für den Einsatz externer Mitarbeiter (Dokumentationsassistentin zur Erstellung des Literaturverzeichnisses, Sekretärin beim Arbeitstreffen) wurden von den wissenschaftlichen Fachgesellschaften übernommen. Allen Teilnehmern der Leitliniengruppe gebührt ein explizites Dankeschön für ihre ausschließlich ehrenamtliche Arbeit.

Gültigkeitsdauer und Aktualisierungsverfahren

Eine komplette Überarbeitung der Leitlinie kommt gegebenenfalls in 5 Jahren in Betracht (2015). Wenn sich zwischenzeitlich grundsätzlich neue wissenschaftliche Erkenntnisse mit dringend notwendigen Änderungen ergeben, ist deren Bekanntmachung nach Rücksprache mit den Mitgliedern der Leitliniengruppe als Addendum vorgesehen.

Disseminierung und Implementierung

Zur Einführung der Leitlinie werden folgende Verfahren von der Leitliniengruppe unterstützt und veranlasst:

- Kostenfreier Zugang über das Internet (<http://leitlinien.net>)
- Publikation in medizinischen Fachzeitschriften
- Pressemitteilungen
- Kontinuierliche Fortbildungsveranstaltungen

Korrespondenzadresse:

Prof. Dr. med. Viola Hach-Wunderle
Krankenhaus Nordwest
Gefäßzentrum - Sektion Angiologie
Steinbacher Hohl 2 - 26
60488 Frankfurt/Main
e-mail: Hach-Wunderle@t-online.de

Erstellungsdatum:

01/2002

Letzte Überarbeitung:

06/2010

Nächste Überprüfung geplant:

06/2015

Zurück zum [Index Leitlinien der Angiologie](#)

Zurück zur [Liste der Leitlinien](#)

Zurück zur [AWMF-Leitseite](#)

Die "Leitlinien" der Wissenschaftlichen Medizinischen Fachgesellschaften sind systematisch entwickelte Hilfen für Ärzte zur Entscheidungsfindung in spezifischen Situationen. Sie beruhen auf aktuellen wissenschaftlichen Erkenntnissen und in der Praxis bewährten Verfahren und sorgen für mehr Sicherheit in der Medizin, sollen aber auch ökonomische Aspekte berücksichtigen. Die "Leitlinien" sind für Ärzte rechtlich nicht bindend und haben daher weder haftungsbegründende noch haftungsbefreiende Wirkung.

Die AWMF erfasst und publiziert die Leitlinien der Fachgesellschaften mit größtmöglicher Sorgfalt - dennoch kann die AWMF für die Richtigkeit - **insbesondere von Dosierungsangaben - keine Verantwortung** übernehmen.

Stand der letzten Aktualisierung: 06/2010

© Deutsche Gesellschaft für Angiologie, Gesellschaft für Gefäßmedizin

Autorisiert für elektronische Publikation: [AWMF online](#)

HTML-Code aktualisiert: 25.06.2010; 11:13:22